右侧输卵管同时合并左侧卵巢妊娠一例暨文献复习

李 辉 谭 毅△ 江彩虹

(昆明医学院第四附属医院 云南省红十字会医院妇科 云南 昆明 650032)

摘要 目的：总结输卵管合并卵巢妊娠的诊治经验教训和治疗方法。**方法：**回顾性分析我院 2010 年 11 月 9 日入院右侧输卵管同时合并左侧卵巢妊娠患者临床资料，B 超检查，急诊腹腔镜探查术并送病理组织检查。**结果：**行右侧输卵管切除术 + 左侧卵巢囊肿剥除术 + 粘连分解术后病检结果为：(右输卵管) 腔内变性绒毛及滋养细胞，符合异位妊娠；(左卵巢囊肿) 羊膜、绒毛及滋胚叶细胞，符合异位妊娠。术后 3、6 和 8 天患者血 HCG 浓度水平分别为 19.61ng/ml、4.47ng/ml 和 1.84ng/ml，术后顺利恢复出院。**结论：**输卵管合并卵巢妊娠发生较为罕见，极易漏诊和误诊，及时行腹腔镜探查术是有效的诊治手段。

关键词：输卵管妊娠；卵巢妊娠；β-HCG

中图分类号：R714.221 **文献标识码：**A **文章编号：**1673-6273 (2012) 19-3711-03

Right Fallopian Tube and Left Ovarian Pregnant in the Same Time

LI Hui, TAN Yi△, JIANG Cai-hong

(Department of gynecology at Yunnan Red Cross Hospital gynecological, Fourth Affiliated Hospital of Kunming Medical College, Kunming, 650032, China)

ABSTRACT Objective: To discuss diagnosis and treatment of tubal pregnancy with ovarian pregnant in the same time. Methods: Retrospective analysis of one patient clinical data about the right tubal pregnancy and left ovarian pregnancy in November 9, 2010. Results: After right salpingectomy, left ovarian cystectomy and adhesion decomposition technique, pathological examination of right tubal pregnancy and left ovarian pregnancy showed that they coincide ectopic pregnancy. The level of blood β-HCG in the 3th, 6th and 8th day after operation were 19.61ng/ml, 4.47ng/ml and 1.84ng/ml respectly. Successful recovery. Conclusion: Tubal ovarian pregnancy is rare, and easily missed and misdiagnosed, immediate surgery is an effective means of diagnosis and treatment.

Key words: Tubal pregnancy; Ovarian pregnant; β-HCG

Chinese Library Classification(CLC): R714.221 Document code: A

Article ID:1673-6273(2012)19-3711-03

前 言

卵巢妊娠系受精卵在卵巢组织内着床和发育，属罕见的异位妊娠。因其缺乏特异性症状和体征，与输卵管妊娠临床表现相似，故术前易误诊。输卵管妊娠是妇产科常见的急症，近年来发病率有上升趋势，及时诊断正确治疗是取得良好预后的关键。但是输卵管妊娠和卵巢妊娠就非常罕见了，本文就我院收治的 1 例侧输卵管同时合并左侧卵巢妊娠进行回顾性总结，就临床表现、诊断及治疗进行分析的探讨。

1 病例报告

患者 29 岁，孕 2 产 0。因停经 34 天，阴道流血 4 天，突发性下腹痛一天于 2010 年 11 月 9 日急诊入院。患者平素月经规律，末次月经时间是 2010 年 10 月 1 日。停经以来，有恶心反应，未呕吐。4 天前无诱因出现阴道流血，量少于平时的经量，呈暗红色，五血块及肉样组织，无腹痛。一天前无诱因出现下腹痛，呈阵发性胀痛，并有一约肉样组织自阴道排出，之后腹痛消失。但仍有少许阴道流血，无头昏、心悸，无肛门坠涨，故至我院就诊。查尿 HCG 阳性，B 超提示：盆腔偏左侧囊肿 (10 cm× 7 cm× 6 cm)，子宫左侧卵巢无异常。入院查体：体温 37 ℃，脉搏 73 次，血压 100/80 mmHg。一般情况可，神清，心肺检查无异常。妇科检查：外因婚型，阴道畅，少许血性分泌物；宫颈光滑，无举摆感；宫体后位，正常大小，无压痛；左附件区可触及一约 10 cm× 7 cm 包块，活动可，囊性，无压痛，右附件未触及明显包块，无压痛。入院诊断：1.异位妊娠可能；2.左卵巢囊肿可能。

入院后予监测血 HCG 水平，预防感染。11 月 10 日血 β-HCG：16.46 ng/ml，11 月 15 日血 β-HCG：24.02 ng/ml，复查 B 超示：1.右侧附件混合回声团 (考虑异位妊娠)，大小约 1.6cm× 1.2 cm；2.左侧卵巢囊肿 (大小约 10.8 cm× 8.2cm)，盆腔少量积液。11 月 12 日阴道排出物病检显示：分泌反应子宫内膜，间质脱落样变未伴炎症 (图 1)。完善术前检查后，于 11 月 16 日在全麻下行腹腔镜下行右侧输卵管切除术 + 左侧卵巢囊肿剥除术 + 粘连分解术，术后组织送病检，(右输卵管) 腔内变性绒毛及滋养细胞，复合异位妊娠；(左卵巢囊肿) 羊膜、绒毛及滋胚叶细胞，复合异位妊娠。术后 3、6 和 8 天患者血 HCG 浓度水平分别为 19.61 ng/ml、4.47 ng/ml 和 1.84 ng/ml，术后顺利恢复出院。出院诊断：右侧输卵管壶腹部妊娠合并左侧卵巢妊娠。

2 手术记录

2010-11-16 在全麻下行腹腔镜探查术，术中见 (图 2)：子宫大小正常，表面充血，右输卵管壶腹部增粗约 2 cm× 1.5 cm，紫

作者简介：李辉 (1978-)，女，主治医师，研究方向：妇科病的诊治，电话：13888644742，E-mail:Lihui7822@sina.com.cn

△通讯作者：谭毅，女，教授，主任医师，E-mail: atan2989@yahoo.com.cn

(收稿日期：2011-10-31 接受日期：2011-11-25)

© 1994-2013 China Academic Journal Electronic Publishing House. All rights reserved. http://www.cnki.net

蓝色，部分与右卵巢形成粘连，右卵巢大小正常，张力大，见黄体。左卵巢增大 10 cm× 8 cm，表面光滑，囊壁薄。左输卵管外观正常，覆盖与左卵巢囊肿表面，子宫直肠凹积血性液 20 mL。双极电凝右侧输卵管系膜至输卵管峡部。单极电切系膜，切下右侧输卵管。单极电切开左侧卵巢囊壁，剥除囊肿壁。双极电凝止血，可吸收缝线缝合并成形卵巢。取出举宫器，术中出血 50mL。术中麻醉满意，手术顺利，安返病房，标本请病人家属过目后送病检。

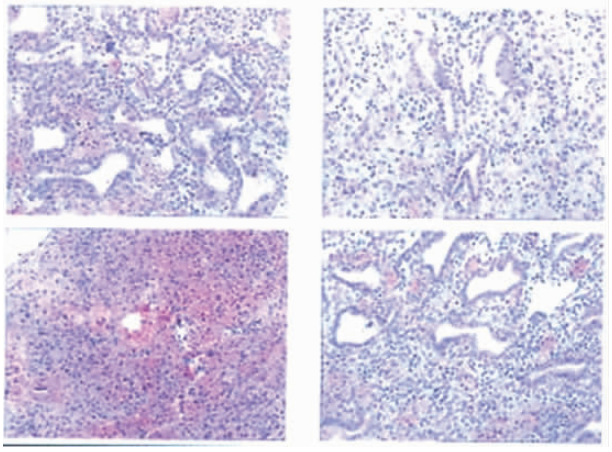

图 1 宫腔渗出物病检：分泌反应性子宫内膜，间质蜕膜样变伴炎症

Fig. 1 Pathological examination of the exudate from uterine cavity: Secretory response of the endometrium, decidual degeneration with interstitial inflammation.

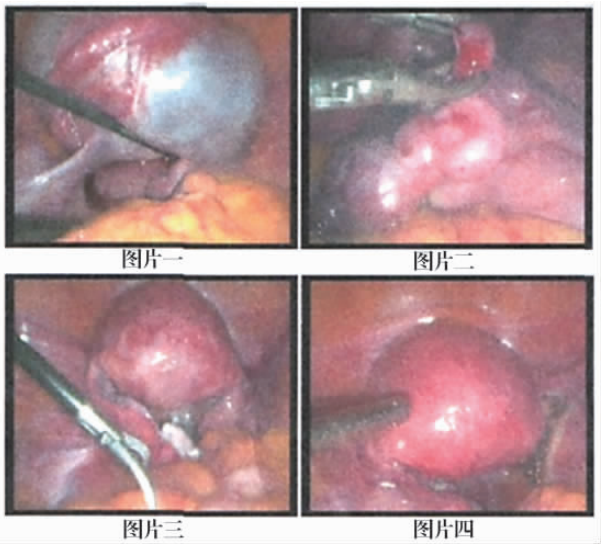

图 2 右侧输卵管切除术 + 左侧卵巢囊肿剥除术 + 粘连分解术

Fig. 2 Right salpingectomy, left ovarian cystectomy and Adhesion decomposition technique

3 病检结果

巨检：右输卵管一段：5.5 cm× 1.5 cm× 1 cm 大小；左卵巢囊肿壁：粉白囊壁样物一堆：3.5 cm× 2 cm× 1 cm，其中似见绒毛。（图 3）

病例诊断：（右输卵管）腔内变性绒毛及滋养细胞，符合异位妊娠；（左卵巢囊肿）羊膜、绒毛及滋胚叶细胞，符合异位妊娠。

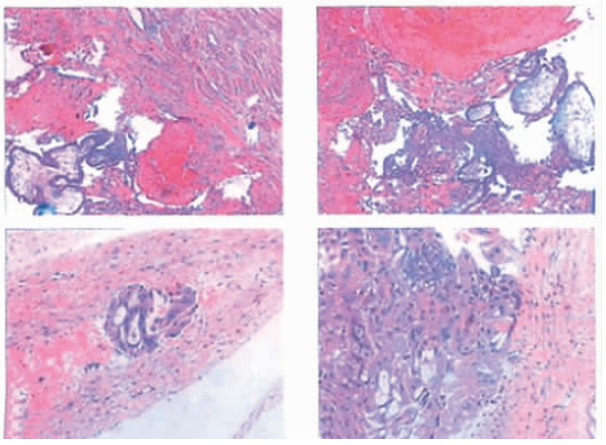

图 3 右输卵管和左卵巢囊肿组织病检

Fig. 3 Pathological examination of right tubal pregnancy and left ovarian pregnancy

4 讨论暨文献复习

异位妊娠为妇科常见病，但卵巢和输卵管同时妊娠实属罕见[1]。植入在卵巢内受精卵的发育与植入于子宫内或输卵管内者相似，故卵巢内可找到滋养细胞及绒毛，但没有蜕膜。虽然卵巢环境比输卵管容易适应妊娠发展，但多以破裂出血而告终。卵巢妊娠诊断标准：患侧输卵管正常，胚囊位于卵巢内，卵巢与胚囊经卵巢韧带与子宫相连，胚囊处有卵巢组织。卵巢妊娠临床表现与输卵管妊娠相似，术前诊断均较困难，误诊率高[2]。卵巢妊娠的腹痛、休克等表现较输卵管妊娠明显，且本次观察病例由于术前应用阴道彩超，确诊率大大提高，达 73%，可见阴道超声在卵巢妊娠诊断中的重要作用[3]。

卵巢妊娠并发输卵管妊娠二者临床表现相似：停经，腹痛及阴道不规则流血[4]。如破裂后，因卵巢妊娠易在早期发生破裂，且卵巢组织缺乏肌性组织，一旦出血，不易止血，易致腹腔内出血甚至休克。因此术前二者很难确诊，B 超及腹腔镜可辅助检查，术中经仔细探查及病理检查方能最后明确诊断。该患者有盆腔炎病史及行腹腔镜输卵管再通术史，也可能是导致异位妊娠的一个因素。

异位妊娠的临床表现可因发生部位，病程长短不同，差异变化多样，病变早期易与先兆流产等混淆，其危险在于异位的胚胎或滋养细胞存活，种植于输卵管等部位黏膜，直接侵蚀或穿透黏膜层，破裂造成腹腔内出血，引起休克，直接危及患者生命安全。特殊部位的异位妊娠孕卵在输卵管运行过程中受阻或外游，并在特殊部位着床发育[5-10]。辅助检查有：①HCG 测定是目前早期诊断异位妊娠的重要方法；②孕酮测定。异位妊娠的血清 P 水平偏低，但在孕 5~ 10 周时相对稳定，单次测定即有较大的诊断价值，尽管正常和异常妊娠血清 P 水平存在交叉重叠，难以确定它们之间的绝对临界值，但血清 P 水平低于 10 ng /ml，常提示异常妊娠，其准确率在 90%；③ B 型超声检查

© 1994-2013 China Academic Journal Electronic Publishing House. All rights reserved. http://www.cnki.net

对异位妊娠的诊断尤为常用，阴道 B 超检查较腹部 B 起程检查准确性更高；④诊断性刮宫；⑤后穹隆穿刺；⑥腹腔镜检查；⑦其他生化标记。

黄体是人体内含血流最高的组织，妊娠黄体血流更加丰富。宫内孕合并卵巢黄体囊肿破裂时发病急，当腹腔内出血不多、无休克、也不再继续出血者，可行保守观察，若患者无生育要求，应行诊刮术。因为手术切除黄体，往往导致宫内孕流产。保守治疗效果不确切，在保守治疗期间 HCG 持续升高，或发生内出血仍需手术治疗[11]。若出血量大，血压进行性下降，患者出现休克者，急诊开腹手术止血是挽救生命的最好方法[12]。手术方式可行病灶切除后卵巢修补，或卵巢楔形切除，尽量保留卵巢功能。因此手术时要常规仔细探查双侧卵巢、输卵管，甚至其它盆腹腔脏器，以免漏诊或误诊，防止术后继续内出血导致严重后果。

参 考 文 献 (References)

[1] Oguntoyinbo AE, Aboyeji AP. Clinical pattern of gynecological/early pregnancy complaints and the outcome of pelvic sonography in a private diagnostic center in Ilorin [J]. Niger J Clin Pract,2011,14(2): 223-227

[2] Leyland N, Casper R, Laberge P, et al. Endometriosis: diagnosis and management[J]. Obstet Gynaecol Can,2010,32(7 Suppl 2):1-32

[3] Ardaens Y, Gougeon A, Lefebvre C, et al. Contribution of ovarian and uterine color Doppler in medically assisted reproduction techniques (ART)[J]. Gynecol Obstet Fertil,2002,30(9):663-672

[4] Hackmon R, Sakaguchi S, Koren G. Effect of methotrexate treatment of ectopic pregnancy on subsequent pregnancy [J]. Can Fam Physician,2011,57(1):37-39

[5] Hafner LM, McNeilly C. Vaccines for Chlamydia infections of the female genital tract[J]. Future Microbiol,2008,3(1):67-77

[6] Marin Cantu VA, Mondragon Alcocer H, Cherem Cherem B, et al. Current state of conservative management of ectopic pregnancy [J]. Ginecol Obstet Mex,1996,64:123-130

[7] Ho HY, Lee RK, Su JT. Tubal pregnancy following tubal embryo transfer into the contralateral fallopian tube [J]. Assist Reprod Genet, 2003,20(10):439-442

[8] Kirk E, Condous G, Haider Z, et al. The conservative management of cervical ectopic pregnancies [J]. Ultrasound Obstet Gynecol,2006,27 (4):430-437

[9] Jeng CJ, Ko ML, Shen J, et al. Transvaginal ultrasound-guided treatment of cervical pregnancy [J]. Obstet Gynecol,2007,109 (5): 1076-1082

[10] Song MJ, Moon MH, Kim JA, et al. Serial transvaginal sonographic findings of cervical ectopic pregnancy treated with high-dose methotrexate[J]. Ultrasound Med,2009,28(1):55-61

[11] Takeuchi K, Takaya Y, Maeda K, et al. Peritonitis caused by a ruptured, infected mesenteric cyst initially interpreted as an ovarian cyst. A case report[J]. Reprod Med,2004,49(1):65-67

[12] Martí nez-Varea A, Hidalgo-Mora JJ, Payá V, et al. Retroperitoneal ectopic pregnancy after intrauterine insemination [J]. Fertil Steril,2011,95(7):2433.e1-3

(上接第 3718 页)

[8] Heller DN. Ruggedness testing of quantitative atmospheric pressure ionization mass spectrometry methods: the effect of co-injected matrix on matrix effects[J]. Rapid Common Mass Spectrom,2007,21: 644-652

[9] Matuszewski BK, Constanzer ML, Chavez-Eng CM. Strategies for the assessment of matrix effect in quantitative bioanalytical methods based on HPLC-MS/MS[J]. Anal Chem,2003,75:3019-3030

[10] S Dean, PJ Tscherwonyi, WJ Riley. Elimination of matrix effects in electrothermal atomic absorption spectrophotometric determinations of bismuth in serum and urine[J]. Clinical Chemistry,1992,38:119-12 2

[11] 吴在荣. 甲状腺功能异常患者心肌酶变化的分析 [J]. 标记免疫分析与临床,2009,16(6):353-355
Wu Zai-rong. Changes of Myocardial Enzymes in Patients with Primary Hypothyroidism amd Hyperthyroid [J]. Labeled Immunoassays Clinical Medicine,2009,16(6):353-355

[12] 孙龙安，李龙，林钢. 医学特种检验与实验室诊断[M]. 北京：人民军医出版社，2002:12-20
Sun Long-an, Li Long, Lin Gang. Medical Specialized Testing and laboratory diagnosis [M]. Beijing: People's Military Surgeon press, 2002:12-20

© 1994-2013 China Academic Journal Electronic Publishing House. All rights reserved. http://www.cnki.net