doi: 10.13241/j.cnki.pmb.2014.11.032

急性肠系膜缺血性疾病的 CT 影像特征及诊断价值 *

王东飞 [1] 李世宽 [2△] 傅积薪 [1] 彭新刚 [2] 周岩冰 [2]

(1 青岛大学医学院 山东 青岛 266021;2 青岛大学医学院附属医院急诊普外科 山东 青岛 266003)

摘要 目的:总结急性肠系膜缺血(AMI)的临床资料及 CT 影像特征并探讨多层螺旋 CT(multi-slice spiral computed tomography, MSCT)对该病的诊断价值。**方法:**回顾性分析经临床或手术证实的 54 例 AMI 患者的 CT 和临床资料,包括其发病时间、主要症状、体征、相关实验室检查指标,评价并分析异常的 MSCT 表现。**结果:**54 例均以非特异性腹痛为首发症状,其中肠系膜上静脉血栓形成(SMVT)38 例,肠系膜上动脉栓塞(SMAE)12 例,肠系膜上动脉血栓形成(SMAT)4 例。MSCT 诊断 AMI 的直接征象为血管内充盈缺损(43 例),间接征象包括:肠壁增厚 35 例,"靶征"16 例,肠管扩张 20 例,"缆绳征"22 例,肠壁积气征 13 例,"薄壁样征"12 例,腹腔积液 34 例。**结论:**AMI 的临床表现缺乏特异性,MSCT 检查可准确诊断 AMI 并明确缺血程度、范围,对指导治疗具有较高的应用价值。

关键词:肠系膜缺血;体层摄影术;X 线摄影术

中图分类号:R816.5,R445.3,R574 **文献标识码:**A **文章编号:**1673-6273(2014)11-2129-04

Characteristics of CT Imaging in the Acute Mesenteric Ischemia and Its Diagnostic Value*

WANG Dong-fei[1], LI Shi-kuan[2△], FU Ji-xin[1], PENG Xin-gang[2], ZHOU Yan-bing[2]

(1 Medical College of Qingdao University, Qingdao, Shandong, 266021, China; 2 Department of Emergency General Surgery, the Affiliated Hospital of Medical College Qingdao University, Qingdao, Shandong, 266003, China)

ABSTRACT Objective: To sum up the clinical data and CT features of the acute mesenteric ischemia (AMI) and explore the value of multi-slice spiral computed tomography (MSCT) in diagnosis of AMI. **Methods:** CT features and clinical data of 54 cases with clinical or surgically proven AMI were retrospectively analysed,including the onset time, main symptoms, signs and the indexes of laboratory examination, and the abnormal MSCT findings were analyzed. **Results:** All 54 cases presented with initial symptom of non-specific abdominal pain, including superior mesenteric venous thrombosis (SMVT,n=38), superior mesenteric artery embolization(SMAE,n=12), superior mesenteric artery thrombosis (SMAT,n=4). The direct sign of AMI in MSCT images was filling defect in mesenteric vessels (n=43). The indirect signs included thickening of bowel wall(n=35), target sign(n=16), bowel lumen dilatation(n=20), strand sign(n=22), pneumatosis of bowel wall(n=13), thin bowel wall(n=12) and ascites(n=34). **Conclusion:** AMI lacks specific clinical manifestations, the degree and extension of mesenteric ischemia can be accurately diagnosed by MSCT scan, which had an important clinical value for guiding the treatment of AMI.

Keywords: Mesenteric ischemia; Tomography; X-ray computed

Chinese Library Classification(CLC): R816.5, R445.3, R574 Document code: A

Article ID: 1673-6273(2014)11-2129-04

前言

急性肠系膜缺血性疾病(acute mesenteric ischemia,AMI)按发病原因可分为肠系膜上动脉血栓形成(superior mesenteric artery thrombosis,SMAT)、肠系膜上动脉栓塞(superior mesenteric artery embolization,SMAE)、肠系膜上静脉血栓形成(superior mesenteric venous thrombosis,SMVT)和非闭塞性肠系膜缺血性疾病(non-occlusive mesenteric ischemia,NOMI)[1]。在以腹痛为首发症状就诊的患者中 AMI 仅占 1 -2 %[2],但其临床表现及相关辅助检查缺乏特异性,极易造成漏诊、误诊,死亡率可高达 60 %以上[3,4],因此早期诊断是提高患者生存率的关键。现将 2010 年 1 月 -2012 年 10 月青岛大学医学院附属医院收治的 54 例急性肠系膜缺血性疾病患者临床资料进行回顾性统计分析,报告如下。

1 资料与方法

1.1 一般资料

本组病人全部行多层螺旋 CT 检查并经临床或手术治疗

* 基金项目:国家自然科学基金项目(81270449)

作者简介:王东飞(1986-),男,硕士,主要研究方向:胃肠道疾病,电话:18954299096,Email: wangdfei@gmail.com

△通讯作者:李世宽,电话:0532-82911343,Email:dr.shikuan.li@gmail.com

(收稿日期:2013-11-28 接受日期:2013-12-28)

确诊为 AMI，其中男性 37 例，女性 17 例；平均年龄 57.7 (24-83)岁；发病至就诊时间从 2 h-10 d 不等(平均 2.9 d)。伴房颤 10 例，高血压 16 例，冠心病 12 例，糖尿病 4 例，风湿性心脏病 2 例，脾切除术后 7 例，下肢深静脉血栓形成 3 例，脑梗塞 4 例，肝硬化 7 例。

1.2 临床表现

本组 54 例患者均以腹痛为首发症状，其中持续性腹痛 31 例(57 %)，初始为阵发性疼痛，后转变为持续性腹痛者 23 例(43 %)，腹胀 37 例(68 %)，黑便 16 例(29 %)，肛门排气排便停止或减少 14 例(25 %)；发热(T＞38.5 ℃)18 例(33 %)；5 例伴休克症状。腹部体征：19 例患者存在腹膜刺激征，其中 11 例表现为典型的全腹压痛、反跳痛、肌紧张，余 8 例仅表现为局限性腹膜炎征象。16 例行诊断性腹穿，其中 10 例抽出淡红色血性腹水，4 例抽出黄色浑浊腹水，2 例抽出褐色浑浊腹水，伴恶臭味。

本组患者中有 40 例(74.1 %)白细胞计数大于 12×10^9 /L，最高者达 27.96×10^9 /L，中性粒细胞比率大于 80 %者 39 例(72.2 %)；42 例入院后行血清 D- 二聚体检测，39 例不同程度升高，最高达 31200 μg/L；血清酶学检查，肌酸激酶升高者 14 例(26 %)，最高达 2043 ng/ml(正常值 0-170 ng/ml)。

1.3 腹部 CT 检查

采用 Siemens sensation cardiac 64 层螺旋 CT 扫描机，扫描时患者取仰卧位，扫描范围自膈顶至耻骨联合水平，扫描参数：120 kV，200 mA，螺距自动匹配，层距 5 mm，层厚 5 mm，准直器宽 64× 0.625 mm。增强扫描时以 3.5-4.0 ml/s 速率由肘静脉注入非离子造影剂碘海醇 80-100 ml，注射后行双期扫描，其中动脉期为注射后 25-35 s，门静脉期为注射后 55-65 s。

1.4 治疗方法及结果

1.4.1 保守治疗 本组中 11 例患者行非手术治疗，保守治疗的指征：(1)一般情况稳定，腹痛较轻，无进行性腹痛；(2)无黑便、腹膜炎表现；(3)腹部 CT 检查未见明显腹腔积液；(4)无溶栓、抗凝禁忌症者。主要应用肝素、低分子质量肝素钙、罂粟碱等治疗，监测出凝血常规，维持 PT 于 20-25 s，并密切观察病人腹部体征，患者症状改善后逐步过渡为口服华法林。1 例患者 1 月后复发，行小肠部分切除术，随访 1 年均无复发。

1.4.2 手术治疗 2 例患者急症行 DSA 监测下肠系膜上动脉置管溶栓术，经复查增强 CT 证实效果良好；41 例行手术治疗，术中见病变范围自 Treitz 韧带下约 10 cm 至乙状结肠下段不等，系膜血管波动减弱或消失，并伴不同程度腹腔积液，根据术中情况行病变肠管及系膜切除术。41 例手术患者中 2 例死亡，死因为 MODS，6 例出现短肠综合征，行家庭肠内营养支持治疗，2 例因无法承担高额费用自动出院，余患者均治愈出院。随访 1 年，6 例短肠综合征患者死亡 3 例，自动出院 2 例全部死亡。

1.5 资料分析

CT 图像分别由 1 位普外科主任医师和 1 名高年资放射科医师阅片，重点评价内容包括：① 肠系膜血管走行情况及有无充盈缺损和狭窄；② 肠壁厚度的改变(小肠壁厚＞3 mm、结肠壁厚＞5 mm 为异常)、肠壁密度改变、肠管有无扩张(小肠直径＞3 cm，结肠直径＞6 cm 为异常)、肠壁积气；③ 腹腔积液的有无；④ 肠系膜有无水肿。

2 结果

2.1 病变部位及类型

54 例患者中 38 例为肠系膜上静脉血栓形成(SMVT)，12 例为肠系膜上动脉栓塞 (SMAE)，4 例为肠系膜上动脉血栓形成(SMAT)，本组中未见非闭塞性肠系膜缺血性疾病患者(NO-MI)。

2.2 CT 表现

本组 54 例行增强 CT 检查，确诊 50 例，确诊率 92.6 %，余 4 例患者表现肠管高度扩张、积气积液等肠梗阻征象，经手术确诊为 AMI。MSCT 诊断 AMI 的直接征象为：肠系膜血管扩张，其内可见充盈缺损，管腔狭窄或闭塞(图 1、2)；间接征象为肠腔扩张和 / 或积气积液、肠壁厚度改变、肠壁密度改变、肠系膜水肿、腹腔积液、肠壁积气等(图 3-6 及表 1)。

表 1 54 例急性肠系膜缺血性疾病患者的类型及 CT 间接表现

Table 1 The types and indirect CT findings of 54 cases with AMI

Individual CT finding	Type of AMI		
	SMVT(n=38)	SMAE(n=12)	SMAT(n=4)
Target sign	12	2	2
Thickening of bowel wall	26	7	2
Bowel lumen dilatation	14	4	2
Pneumatosis of bowel wall	7	5	1
Strand sign	18	3	1
Ascites/free fluid	22	8	4
Thin bowel wall	5	5	2

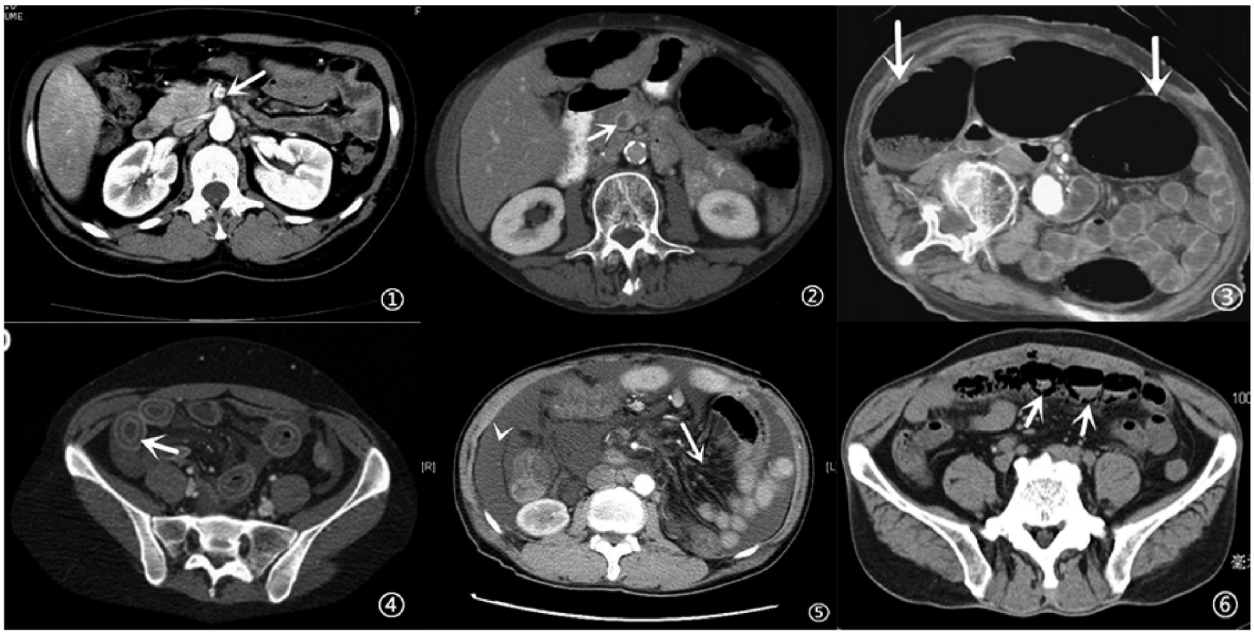

图 1 增强 CT 扫描示肠系膜上动脉内见低密度血栓影(如箭标)

Fig. 1 Axial image from the arterial phase of a contrast-enhanced CT scan shows an eccentric central filling defect of the superior mesenteric artery(arrow)

图 2 增强 CT 静脉期扫描示肠系膜上静脉增粗,内见充盈缺损,血管壁呈环形强化(如箭标)

Fig. 2 Axial image from the venous phase of a contrast-enhanced CT scan shows enlargement of the superior mesenteric vein, an eccentric central filling defect,with well-defined enhancement of the vascular wall(arrow)

图 3 增强 CT 扫描示广泛性结肠扩张,肠壁呈"薄纸样"变(如箭标)

Fig. 3 Contrast enhanced CT scan shows diffuse colon dilatation with a thin wall due to ischemic process(arrows)

图 4 增强 CT 扫描见小肠壁增厚,肠管横断面呈"靶征"(如箭标)

Fig. 4 Enhanced CT of the abdomen shows diffuse small bowel wall thickening and the target sign (arrow)on the transverse images

图 5 增强 CT 扫描示:肠系膜水肿,血管增粗,周围脂肪密度增高,呈"缆绳征"(如箭标)及腹水(如箭头标)

Fig. 5 Enhanced CT scan shows: mesenteric edema, engorged mesenteric vessels,prominence of mesenteric vessels with a palisade or strand-like arrangement (strand sign,arrows) and ascities(arrowhead)

图 6 CT 平扫示横结肠壁积气(如箭标)

Fig. 6 The unenhanced CT scan shows pneumatosis of the transverse colon(arrows)

3 讨论

3.1 AMI 的临床表现及早期诊断

AMI 易发于合并有房颤、高血压、风心病、外周血管疾病的中老年人[5],随着人口老龄化的进展,其发病率也在逐步上升,给人类的健康造成了巨大危害。但因其临床上多表现为非特异性腹痛、恶心、呕吐,较难与其他急腹症相区别,若得不到及时诊断及正确治疗,将快速导致广泛性肠坏死,同时因肠道菌群移位、毒素及血管扩张因子大量释放入血,患者迅速出现休克进而发生 MODS、死亡。因此,对表现为 Bergan 三联征[6],即剧烈而无相应体征的腹痛、合并器质性心脏病及房颤史、出现腹泻、呕吐、血便等肠道排空障碍的患者,应高度怀疑本病,及时诊断与治疗与患者的预后高度相关。

相关动物实验研究表明 [7],D- 二聚体含量是 AMI 早期诊断指标之一,尤其是对于血栓形成的病人,D- 二聚体阳性对诊断具有一定的参考价值。肌酸激酶(CK)广泛分布于胃肠道、骨骼肌、心脏等器官组织中,正常人血清含量较低,当发生肠缺血损伤时,尤其是已发生肠坏死的病例中 CK 可明显升高(14/29,48 %),但其对 AMI 的早期诊断意义还未得到临床证实。

3.2 肠系膜缺血的 CT 表现

近年来随着 CT 技术的进步,尤其是多层螺旋 CT,由于其扫描速度快,空间分辨率高,静脉注射造影剂后可行三维血管重建,能准确的显示肠系膜血管有无狭窄、栓塞,同时可观察肠壁、肠腔及腹腔情况,对确定 AMI 的病因具有重要作用,因此,MSCT 已成为 AMI 诊断的首选方法。

3.2.1 **直接征象** SMAE 表现为肠系膜上动脉主干和或分支闭塞,动脉期扫描管腔内可见高密度条状或结节状充盈缺损。SMAT 表现为肠系膜动脉及其分支管壁增粗,增强扫描后可见高密度钙化结节和低密度斑块,管腔通常呈重度狭窄。SMAE 和 SMAT 统称为肠系膜动脉闭塞性病变,由于闭塞的位置不同,MSCT 对其诊断的敏感性为 37-80 %[8,9]。SMVT 则表现为血管增粗,在平扫时为较高密度,增强扫描后密度低于周围静脉,但管壁呈强化状态,可见边界清晰、环状高密度影(图 2)。此外,因部分栓子早期含较多的血红蛋白而表现为高密度,随血红蛋白的分解转变为低密度充盈缺损 [10],若血栓形成时间较长,表面可见钙化。

3.2.2 **间接征象** 肠腔扩张和 / 或积气积液:其病理基础为病

变肠袢缺血，蠕动力下降，肠壁渗出液体和血液所致，Wiesner 等[11]认为 56 %-91 %的 AMI 可出现此征象。部分受累肠管可伴肠壁增厚，但若肠腔高度扩张肠壁可不表现为明显增厚。

肠壁厚度改变：肠壁增厚是 AMI 最常见的非特异性表现之一，相关文献认为肠管在适度扩张状态下，小肠壁厚 >3 mm、结肠壁厚 > 5 mm 为异常[12]。肠壁增厚可由肠壁水肿和 / 或出血引起，通常为均匀性，且增厚程度在静脉血栓形成患者中更为明显[13]（图 4）。但若病变进展迅速，尤其是 SMAE 由于发病急而无感染，但肠壁已发生全层坏死，壁间神经及肌肉组织遭到破坏，受累肠袢可不表现为增厚，反而呈现“薄壁样”扩张(thin bowel wall)，本组 12 例病人就有如此表现（图 3）。

肠壁密度改变：MSCT 可分辨病变肠管的三层结构，增强 CT 扫描中由于水肿的粘膜下层未被强化呈低密度，而浆膜层、肌层和黏膜层可被强化，在横断面上肠管呈现“Target sign”，也即“双晕”征[14]（图 4）。

肠系膜水肿、渗出：通常为肠系膜静脉回流障碍所致，在 CT 图像中表现为肠系膜血管增粗，边缘毛糙，呈不规则条、片状分布，高于系膜脂肪密度，称为缆绳征(Strand sign)（图 5），此征象表明肠壁及系膜水肿更加严重；肠系膜水肿，周围脂肪内可见不规则渗出征象，密度增高，称为脂肪浑浊征。有时伴不同程度的腹腔积液，但腹水量的多少与 AMI 的严重程度通常不成比例。

肠壁积气：表现为肠壁强化消失，受累肠壁内可见小泡样或条形气体影，是 AMI 的特异性 CT 征象之一[15,16]（图 6）。其发生机制为：肠缺血进一步发展使肠道内细菌过度增殖，产气菌侵入肠壁粘膜下层和 / 或肠系膜静脉内；或肠管坏死使气体直接进入小静脉内；或因肠腔高度扩张，压力增高且伴有粘膜受损使气体进入肠壁及静脉内[17]。早期相关研究认为，肠壁及门静脉积气征提示病变肠壁已发生全层坏死，但随着 MSCT 在 AMI 诊断中的广泛应用，使早期轻微的肠壁积气得以被发现。Kernagis 等[18]认为若门脉及肠壁内同时出现积气表明患者多已发生全层性肠坏死，而单独存在的肠壁积气往往提示肠壁部分缺血。Wiesner 等[19]认为，小泡样壁内积气或孤立性门脉积气多提示肠壁部分缺血，而带状壁内积气合并门脉积气通常与全层肠坏死高度相关。

3.3 MSCT 在 AMI 诊断中的优势

传统腹部平片检查在 AMI 的诊断方面无任何意义，甚至对 20 %已发生肠坏死的病例仍无异常表现[20]；血管造影是肠系膜血管疾病诊断的金标准，同时可行溶栓治疗[21]，但因其有创性及风险较高，且 AMI 患者多为急症入院，一般情况较差，无法耐受长时间的检查，从而影响了其应用。MSCT 可以快速连续的完成相关部位的扫描，并可以通过三维重建技术立体、直观的观察肠系膜血管及其分支的血运情况，明确血管阻塞的位置、程度、范围等，为治疗方案的确定提供直接的证据。尤其是增强 CT 血管成像对肠系膜血管栓塞的特异性可达 100 %，敏感性为 93 %[22]，相关 Meta 分析提出，CT 应成为肠系膜缺血性疾病诊断的首选影响学检查[23]。本研究取样科室由于对可疑患者均及时行 MSCT 等相关检查，极大的提高了 AMI 的早期确诊率，并在手术治疗过程中较好的实施了损伤控制性外科原则，取得了满意效果，住院 30 内死亡率仅为 7.4 %，远低于相关文献报道的 30-70 %的病死率。

AMI 是一种死亡率极高的腹部急症，要提高本病的诊疗水平，不仅需加深对疾病本身的认识，还应对可疑患者及时采取有效的检查方法。MSCT 作为一种方便，快捷、无创的检查方式，不仅可以较为准确的评估肠道缺血损伤程度，还可对病情轻微的患者行 CT 监测下的溶栓治疗，对治疗方案的制定及疗效的评价具有重要的临床意义。

参 考 文 献(References)

[1] 吴孟超,吴在德.黄家驷外科学[M]. 北京：人民卫生出版社, 2008: 1502-1502
Wu Meng-chao, Wu Zai-de. Huang Jia Si surgery [M]. Beijing: People's Medical Publishing House, 2008:1502-1502

[2] Lagana S, Barras J P. Surgical therapy of mesenteric infarct [J]. Zentralblatt fü r Chirurgie, 1998, 123(12):1405-1405

[3] McKinsey J F, Gewertz B L. Acute mesenteric ischemia [J]. Surgical Clinics of North America, 1997, 77(2):307-318

[4] Cortese B, Limbruno U. Acute mesenteric ischemia[J]. Catheterization and Cardiovascular Interventions, 2010, 75(2): 283-285

[5] Dahlke M H, Asshoff L, Popp F C, et al. Mesenteric Ischemia-Outcome after surgical therapy in 83 patients [J]. Digestive surgery, 2008, 25(3): 213-219

[6] Schermerhorn M L, Giles K A, Hamdan A D, et al. Mesenteric revascularization: management and outcomes in the United States, 1988-2006[J]. Journal of vascular surgery, 2009, 50(2): 341-348

[7] Acosta S, Nilsson T K, Bj?rck M. Preliminary study of D-dimer as a possible marker of acute bowel ischaemia [J]. British journal of surgery, 2001, 88(3): 385-388

[8] Furukawa A, Kanasaki S, Kono N, et al. CT diagnosis of acute mesenteric ischemia from various causes [J]. American Journal of Roentgenology, 2009, 192(2): 408-416

[9] Klein H M, Lensing R, Klosterhalfen B, et al. Diagnostic imaging of mesenteric infarction[J]. Radiology, 1995, 197(1): 79-82

[10] Megibow A J, Balthazar E J, Cho K C, et al. Bowel obstruction: evaluation with CT[J]. Radiology, 1991, 180(2): 313-318

[11] Wiesner W, Khurana B, Ji H, et al. CT of Acute Bowel Ischemia1[J]. Radiology, 2003, 226(3): 635-650

[12] Macari M, Balthazar E J. CT of Bowel Wall Thickening Significance and Pitfalls of Interpretation [J]. American Journal of Roentgenology, 2001, 176(5): 1105-1116

[13] Kim J Y, Ha H K, Byun J Y, et al. Intestinal infarction secondary to mesenteric venous thrombosis: CT-pathologic correlation [J]. Journal of computer assisted tomography, 1993, 17(3): 382-385

[14] Rosow D E, Sahani D, Strobel O, et al. Imaging of acute mesenteric ischemia using multidetector CT and CT angiography in a porcine model[J]. Journal of gastrointestinal surgery, 2005, 9(9): 1262-1275

[15] Kirkpatrick I D C, Kroeker M A, Greenberg H M. Biphasic CT with Mesenteric CT Angiography in the Evaluation of Acute Mesenteric Ischemia: Initial Experience1[J]. Radiology, 2003, 229(1): 91-98

[16] Rha S E, Ha H K, Lee S H, et al. CT and MR Imaging Findings of Bowel Ischemia from Various Primary Causes1 [J]. Radiographics, 2010, 20(1): 29-42

（下转第 2151 页）

西医学,2011,33(5):608-610
Zheng Pei-qiu.Effects of Shenmai Injection on the Quality of Life in Patients with Liver Caner after Interventional Treatment [J]. Guangxi Medical Journal,2011,33(5):608-610

[12] 张军,郭晓东,田力,等.艾迪注射液对老年肿瘤放化疗患者生活质量的影响[J].现代生物医学进展,2012,12(35):6905-6908
Zhang Jun, Guo Xiao-dong, Tian-li, et al. Effect of Life Quality of Aidi Injection in Treatment of Geriatric Tumer Patients with Radiation Therapy and Chemotherapy [J]. Progress in Modern Biomedicine,2012,12(35):6905-6908

[13] Paul A.Yeaman Dong YunKim, Jeffrey L, Alexander. Relationship of Physical and Functional Independence and Perceived Quality of Life of Veteran Patients With Alzheimer Disease [J]. American Journal of Hospice and Palliative Medicine,2013,30(5):462-466

[14] XiaoJing Li, Chizuko Suishu, Sonomi Hattori, et al. The comparison of dementia patient's quality of life and influencing factors in two cities[J]. J Clin Nurs,2013,22(15-16):2132-40.

[15] Lisa S. Caddell, Linda Clare. Identity, mood, and quality of life in people with early-stage dementia [J]. International Psychogeriatrics, 2012,24(8):1306-1315

[16] N. Keating, N. Gaudet. Quality of life of persons with dementia[J]. The journal of nutrition, health & aging,2012,16(5):454-456

[17] Betty S, Black, Deirdre Johnston, et al. Quality of life of community-residing persons with dementia based on self-rated and caregiver-rated measures [J]. Quality of Life Research,2012,21 (8): 1379-1389

[18] Larsson, Victoria, Engedal, Knut, Aarsland, et al. Quality of Life and the Effect of Memantine in Dementia with Lewy Bodies and Parkinson's Disease Dementia [J]. Dementia and Geriatric Cognitive Disorders,2012,32(4):227-234

[19] Claudia Cooper, Naaheed Mukadam, Cornelius Katona, et al. Systematic Review of the Effectiveness of Pharmacologic Interventions to Improve Quality of Life and Well-being in People With Dementia [J]. The American Journal of Geriatric Psychiatry, 2013,21(2) :173-183

[20] Hanneke C. Beerens, Sandra M.G, Zwakhalen, Hilde Verbeek, et al. Hamers. Factors associated with quality of life of people with dementia in long-term care facilities: A systematic review [J]. International Journal of Nursing Studies,2013,50(9):1259-1270

(上接第 2132 页)

[17] Okino Y, Kiyosue H, Mori H, et al. Root of the Small-Bowel Mesentery: Correlative Anatomy and CT Features of Pathologic Conditions1[J]. Radiographics, 2011, 21(6): 1475-1490

[18] Kernagis L Y, Levine M S, Jacobs J E. Pneumatosis intestinalis in patients with ischemia: correlation of CT findings with viability of the bowel[J]. American Journal of Roentgenology, 2003, 180(3): 733-736

[19] Wiesner W, Mortelé K J, Glickman J N, et al. Pneumatosis intestinalis and portomesenteric venous gas in intestinal ischemia: correlation of CT findings with severity of ischemia and clinical outcome [J]. American Journal of Roentgenology, 2001, 177 (6): 1319-1323

[20] Karwowski J, Arko F. Surgical management of mesenteric ischemia [J]. Techniques in Vascular and Interventional Radiology, 2004, 7(3): 151-154

[21] Brandt L J, Boley S J. AGA technical review on intestinal ischemia [J]. Gastroenterology, 2000, 118(5): 954-968

[22] Aschoff A J, Stuber G, Becker B W, et al. Evaluation of acute mesenteric ischemia: accuracy of biphasic mesenteric multi-detector CT angiography[J]. Abdominal imaging, 2009, 34(3): 345-357

[23] Menke J. Diagnostic Accuracy of Multidetector CT in Acute Mesenteric Ischemia: Systematic Review and Meta-Analysis1 [J]. Radiology, 2010, 256(1): 93-101