doi: 10.13241/j.cnki.pmb.2018.12.017

三维 MRI 用于高度近视眼球形态定量测量和后巩膜葡萄肿分型 *

张 琳[1] 张贵祥[1△] 李念云[1] 樊 莹[2] 施靖蓉[2] 张 皓[1] 郑林丰[1△]

（1 上海交通大学附属第一人民医院放射科 上海 200080；2 上海交通大学附属第一人民医院眼科 上海 200080）

摘要 目的：研究运用三维磁共振成像（Three-Dimensional Magnetic Resonance Imaging，3D MRI）技术对高度近视的眼球形态进行定量测量以及后巩膜葡萄肿分型的可行性。**方法：**纳入我院 129 例共 246 个高度近视眼球（屈光度≥ -600，眼轴长度≥ 26.0 mm）和 50 个正视眼（屈光度 -100～100，正视眼组）。采用三维稳态进动快速采集成像序列（Three-Dimensional Fast Imaging Employing Steady-state Acquisition, 3D-FIESTA）扫描，扫描整个眼眶后获得的三维图像进行容积再现（Volume Rendering, VR）重建。评估眼球形态、后巩膜葡萄肿的形态和范围、与视神经的关系；测量眼球前后（AP）、左右（RL）、上下（SI）径线和 RL/AP、SI/AP 比值；根据后巩膜葡萄肿的形态和范围进行宽型和窄型分型。**结果：**246 个高度近视眼球中，共 100 个眼球只表现为眼轴增长（眼轴增长组），146 个表现为后巩膜葡萄肿（后巩膜葡萄肿组）。正视眼组、后巩膜葡萄肿组和眼轴增长组在 AP 径线上的差异有统计学意义（P<0.001）；反映眼球形变的比值 RL/AP 和 SI/AP 三组间的差异有统计学意义（P<0.001）。不同组间的年龄差异均有统计学意义（P<0.001）。146 个后巩膜葡萄肿中宽型葡萄肿 111 个和窄型葡萄肿 35 个。**结论：**3D MRI 可定量测量评估高度近视眼球的形态，诊断后巩膜葡萄肿并对其进行分型。

关键词：眼球；高度近视；后巩膜葡萄肿；磁共振成像

中图分类号：R445.2；R778.1 **文献标识码：**A **文章编号：**1673-6273（2018）12-2283-06

Pilot Study of Three Dimensional MRI in Evaluation of Eye Shape of High Myopia and Classification of Posterior Staphyloma*

ZHANG Lin[1], ZHANG Gui-xiang[1△], LI Nian-yun[1], FAN Ying[2], SHI Jing-rong[2], ZHANG Hao[1], ZHENG Lin-feng[1△]

(1 Department of Radiology, Shanghai General Hospital, Shanghai Jiao Tong University, Shanghai, 200080, China;

2 Department of Ophthalmology, Shanghai General Hospital, Shanghai Jiao Tong University, Shanghai, 200080, China)

ABSTRACT Objective: To study feasibility of quantitatively measurement shape of high myopia eyes and classification of posterior staphyloma using three-dimensional magnetic resonance imaging (3D MRI). **Methods:** 246 eyes with high myopia (Diopter≥ -600 and axial length ≥ 26.0 mm) in 129 patients and 50 emmetropia (Diopters -100 to 100, emmetropic eye group) were included in our hospital. Then using three-dimensional fast imaging employing steady-state acquisition (3D-FIESTA) sequence and MR scanner, we acquired three-dimensional image data covering entire orbit and reconstructed with volume rendering (VR) by workstation. Next, we evaluated eye morphology, shape and extent of posterior staphyloma and relationship of posterior staphyloma with the optic nerve. In addition, length of anterior to posterior (AP), left to right (RL), and superior to inferior (SI) for every eye were measured and the ratios of RL/AP and SI/AP were calculated. Finally, we classified the posterior staphyloma as broad and narrow type according to shape and extent of staphyloma. **Results:** Of the 246 high myopia eyes, 100 eyes showed only axial elongation (axial elongation group), and 146 showed posterior staphyloma (posterior staphyloma group). There was a statistically significant difference in AP line length, ratio of RL/AP and SI/AP(reflected eye ball deformation) among the emmetropic eye group, the posterior staphyloma group and the axial elongation group (P<0.001). The age differences between these three different groups were statistically significant (P<0.001). Of the 146 posterior staphyloma, 111 were wide-type staphylomas and 35 were narrow-type staphylomas. **Conclusion:** 3D MRI is a useful tool to measure quantitatively the morphology of high myopia eyes, diagnose and classify the posterior staphyloma.

Key words: Eye; High myopia; Posterior staphyloma; Magnetic resonance imaging (MRI)

Chinese Library Classification(CLC): R445.2; R778.1 Document code: A

Article ID: 1673-6273(2018)12-2283-06

前言

高度近视为伴眼底病变的病理性近视，不仅眼轴过度增长，而且眼球形状各异，最常见的相关病理性改变为后巩膜葡萄肿形成和脉络膜 - 视网膜萎缩，其出现率分别约为 80 %和 56 %[1-5]。后巩膜葡萄肿为最基础的病变之一，其导致巩膜后极

* 基金项目：上海市浦江人才计划项目(17PJ1408000)；上海市自然科学基金项目(17ZR1422500)；上海交通大学医工（理）交叉基金项目

作者简介：张琳(1981-)，主治医师，医学硕士，研究方向：神经五官影像学，电话：13917138036，E-mail: iceblue033@163.com

△ 通讯作者：张贵祥，E-mail: guixiangzhang@sina.com；郑林丰，E-mail: zhenglinfeng04@aliyun.com

(收稿日期：2018-03-07 接受日期：2018-03-30)

部突出变形和视网膜相对延伸不足,同时受到玻璃体内侧牵拉力,造成视网膜神经上皮层层间分离形成劈裂,甚至黄斑区神经上皮层断裂形成黄斑裂孔。因此,高度近视是一种严重损害视功能的进行性疾病,是世界范围内主要致盲性眼病之一[3,4]。对其眼球形态和后巩膜葡萄肿进行评估具有重要意义。

自 20 世纪 40 年代起,X 光、A 或 B 型超声、光学相干反射计等方法均被用于活体描述和测量眼球大小和形态[6,7]。至目前临床常用的有眼底镜、B 型超声、光学相干成像(Optical Coherence Tomography,OCT)等技术,然而这些均专注于近视眼球后部小范围的脉络膜 - 视网膜和巩膜结构的病理改变,缺少对眼球整体形态的评估。研究表明即使是 9 mm 扫描宽度的 OCT 也不能包括大部分后巩膜葡萄肿的边界[8,9]。B 型超声存在解剖和空间分辨率限制的弊端。3D MRI 可活体直观呈现组织器官及邻近结构,并可进行定性和定量评估,因此已被成熟应用于临床手术前方案制定和手术中导航。2004 年起临床上开始应用 MRI 活体、多平面测量眼球径线的研究[10-14]。因此,如果运用 3D MRI 评估高度近视和后巩膜葡萄肿眼球形态,将为临床提供有价值的诊断和手术信息[10-12]。本研究探讨应用高场强磁共振 3D FIESTA 序列,对高度近视的眼球形态进行定量测量以及后巩膜葡萄肿分型,以期对高度近视后巩膜葡萄肿形成进行术前诊断和评估,从而提供有价值的定性和定量依据。

1 资料与方法

1.1 研究对象

收集 2014 年 8 月至 2015 年 8 月在我院眼科中心就诊的所有高度近视(屈光度≥ -600,眼轴≥ 26 mm)和正视眼就诊者,均需排除手术后眼、无光感眼、所有患者行眼底镜检查排除严重眼底疾病。所有病例记录视力、屈光度(Diopter,D)、眼轴长度(Axial Length,AL)。共纳入高度近视 129 例共 246 个眼球(117 例双侧和 12 例单侧):年龄:23-82 岁(平均 56.5± 12.8 岁);性别:男 28 例,女 101 例;根据眼球形态上眼球后部球壁曲率改变的有无分为:有明确的曲率改变(后巩膜葡萄肿组);无明确的曲率改变(眼轴增长组)。纳入正视眼 29 人共 50 个眼球(21 例双侧和 8 例单侧)作为对照组:D 在 -100 至 100 之间;年龄:16-60 岁(平均 37.7± 11. 7 岁);性别:男 12 例,女 27 例。受试者均进行了知情同意告知和符合伦理要求。

1.2 数据采集和处理

磁共振扫描采用 GE 3.0 T 磁共振扫描仪 (GE 3.0 T Signa HDxt,GE Healthcare, Waukesha, WI, USA),8 通道头颈联合线圈。横轴位扫描平行于外眦连线,扫描范围包括整个眼眶。采用三维稳态进动快速采集成像(Three-Dimensional Fast Imaging Employing Steady-state Acquisition, 3D FIESTA)获得高对比度的眼球边界和高分辨率的容积图像,序列参数为:矩阵 256× 192,激励次数 2,视野 18 cm× 18 cm, 层厚 1.0 mm,TE 最小值,翻转角 60 度,带宽 62.5,扫描时间 2 分 50 秒。

3D FIESTA 序列所采集的图像传到工作站 (AW 4.4, GE Healthcare)上进行容积再现(Volume Rendering, VR)重建,眼球的轮廓根据眼球内液体的高信号强度采用半自动分割获得,不包含低信号的眼球壁,视神经周围组织通过调节信号强度和手工描绘仔细去除,形成眼球和视神经的三维形态。评估眼球形态、后巩膜葡萄肿的形态和范围、与视神经的关系,测量眼球前后(AP)、左右(RL)、上下(SI)径线。在三维重建后的眼球上进行眼球的径线测量,选取工作站上前后、左右、上下标准位置按钮,前后径的测量方法为角膜中心前缘切线至巩膜后极最突出部分切线之间的垂直距离(毫米,mm);左右和上下径线的测量分别为左右缘和上下缘之间的最大切线距离,不包含低信号的眼环。在三维重建的眼球上手工测量后极最凸点到视神经附着处神经鞘膜边缘的曲线距离(mm),如果后极最凸点在视神经及鞘膜附着处范围内,则距离为零。采用 Ohno-Matsui 提出的磁共振眼球后巩膜葡萄肿的定义[10],为球壁局限凸出区域有明显和突兀的曲率改变,其曲率半径小于周围球壁的曲率;还包括视乳头周围葡萄肿和鼻侧葡萄肿;眼球前后径加长但无局部突出的桶形眼球不属于葡萄肿定义范围。

1.3 统计分析

数据统计分析采用 SPSS 19.0(Statistical Package for Social Science for Windows version 19)软件。眼轴增长组、后巩膜葡萄肿组、正视眼组各径线(AP、RL、SI)和比值(RL/AP、SI/AP)的组间差异采用方差分析。三组的年龄组间差异采用方差分析。将屈光度分别与 AP、RL、SI、RL/AP、SI/AP 多个变量做 Pearson 相关分析。各径线参数和屈光度的关系采用以屈光度为因变量的多元回归分析。P<0.05 具有统计学意义。

2 结果

2.1 正视眼组、眼轴增长组、后巩膜葡萄肿组 AP、RL、SI 径线测量值

正视眼组、眼轴增长组、后巩膜葡萄肿组的 AP、RL、SI 径线见表 1。三组在 AP 径线上的差异两两比较有统计学意义(P<0.001);眼轴增长组和正视眼组在 RL 径线上的差异有统计学意义(P<0.05);后巩膜葡萄肿组和正视眼组、眼轴增长组和正视眼组分别在 SI 径线上的差异有统计学意义(P<0.001)。提示高度近视眼球的增大主要在 AP 径线,其次为 SI 径线。

2.2 正视眼组、眼轴增长组、后巩膜葡萄肿组 RL/AP、SI/AP 比值的比较

正视眼组的 RL/AP 和 SI/AP 比值分别为 0.99± 0.01、0.99± 0.02(图 1),比值范围都在 0.95-1.05 之间(50/50 眼),提示正视眼的左右、水平和垂直径线基本相等。与正视眼不同,高度近视组(246 个)RL/AP 和 SI/AP 比值分别为 0.85± 0.05、0.86± 0.05,分别只有 7/246 例和 14/246 例比值 >0.95;其中后巩膜葡萄肿组(146 个)RL/AP 和 SI/AP 比值分别为 0.84± 3605、0.85± 5855,眼轴增长组(100 个)RL/AP 和 SI/AP 比值分别为 0.88± 0.55、0.88± 0.55 为(图 1)。后巩膜葡萄肿组、眼轴增长组、正视眼组的 RL/AP 和 SI/AP 的组间差异两两比较均有统计学意义(P<0.001,见图 1)。提示高度近视眼球的变形程度高于正视眼,主要形变在前后径线方向,尤以后巩膜葡萄肿组为最著。

2.3 年龄、屈光度和眼轴长度的相关性分析

正视眼组年龄 37.7± 11.7 岁,后巩膜葡萄肿组年龄 59.8± 10.5 岁,眼轴增长组年龄 51.8± 14.3 岁,不同组间的年龄差异均有统计学意义(P<0.001)。高度近视 246 只眼球屈光度范围 -600~-2500(-1370± -414),眼轴长度 26.0-35.3 mm(平均 29.5± 1.8 mm)。

表 1 正视眼组、眼轴增长组、后巩膜葡萄肿组眼球前后、左右、上下径线测量值(毫米)

Table 1 Measurement of eyeball AP, RL and SI distance in emmetropic group, axial elongation group and posterior staphyloma group (mm)

分组 Gruop	眼球数(个) Eye(n)	前后(AP)		左右(RL)		上下(SI)	
		均数± 标准差 $\bar{x}\pm s$	最大和最小值 Maximum and minimum value	均数± 标准差 $\bar{x}\pm s$	最大和最小值 Maximum and minimum value	均数± 标准差 $\bar{x}\pm s$	最大和最小值 Maximum and minimum value
正视眼组 Emmetropic group	50	24.1± 0.9	22.4-25.8	24.0± 0.9	22.3-25.3	24.2± 1.0	22.0-25.3
眼轴增长组 Axial elongation group	100	27.9± 1.4*	24.1-31.0	24.4± 1.1#	21.9-26.6	24.6± 1.0*	22.4-26.8
后巩膜葡萄肿组 Posterior staphyloma group	146	28.9± 1.7*^	24.8-35.0	24.1± 1.2	21.4-27.3	24.5± 1.0*	22.3-27.4

注:* 与正视眼组比较 P<0.001,^ 与眼轴增长组比较 P<0.001;# 与正视眼组比较 P<0.05。

Note:* compared with emmetropic group P<0.001, ^ compared with axial elongation group P<0.001; #compared with emmetropic group P<0.05.

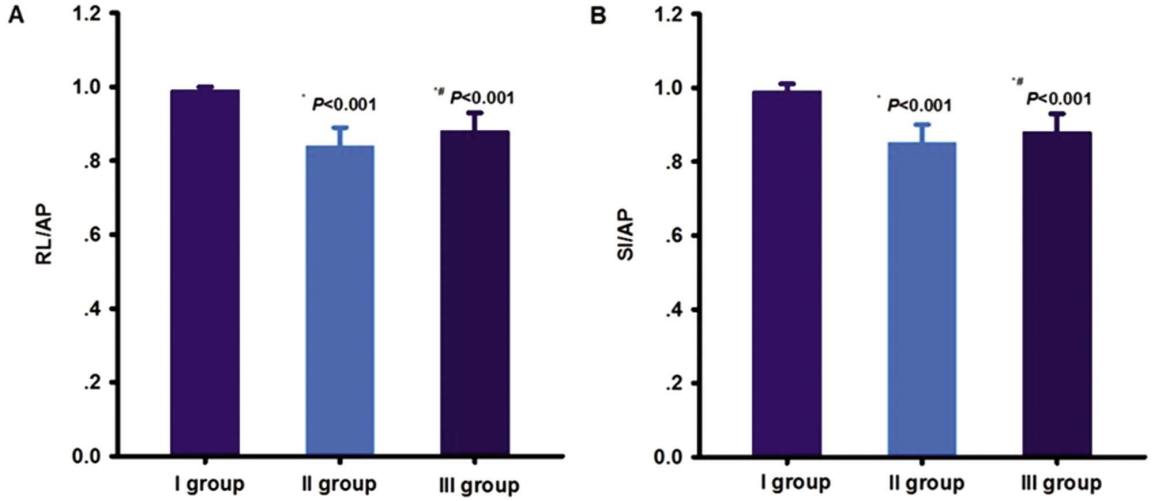

图 1 正视眼组、眼轴增长组、后巩膜葡萄肿组的 RL/AP(A)、SI/AP(B)比值

注:I 组 = 正视眼组,II 组 = 眼轴增长组,III 组 = 后巩膜葡萄肿组;* 与正视眼组比较,# 与眼轴增长组比较。

Fig.1 Ratio of RL/AP (A) and SI/AP (B) in emmetropic group, axial elongation group and posterior staphyloma group

Note: I group=emmetropic group, II group= axial elongation group, III group=posterior staphyloma group. * compared with emmetropic group, # compared with axial elongation group.

分别分析高度近视患者年龄与左眼、右眼各自的屈光度、眼轴长度的相关性。年龄与右眼的眼轴长度(相关系数 r=0.270,P=0.003),年龄与左眼的屈光度(相关系数 r=-0.195,P=0.03)相关。Pearson 相关分析显示:屈光度与眼轴长度(相关系数 r=-0.641,P<0.001)、RL/AP(相关系数 r=0.365,P<0.001)、SI/AP(相关系数 r=0.439,P<0.001)相关,与 RL 和 SI 无显著相关。以屈光度为因变量、眼球各径线参数为自变量的多元回归分析显示屈光度的变异中有 44.1 %可由眼轴长度的变化来解释,其余自变量无统计学意义。

2.4 高度近视眼球的 3D MRI 表现及后巩膜葡萄肿分型

高度近视 246 个眼球中,3D MRI 显示 146 个(146/246,59.35 %)眼球表现为后巩膜葡萄肿,100 个(100/246,40.65 %)眼球仅表现为眼轴增长(表 2)。

为简要而明确地表述后巩膜葡萄肿的形态范围、主要累及区域、与视神经附着处的关系,以更好的为手术前评估提供依据,我们将本组病例根据后巩膜葡萄肿的形态和范围,分为宽型和窄型两大类(表 2):

(1)宽型葡萄肿 111 个(111/146,76.03 %):此型又分为:1)同时累及后极部黄斑区和视盘葡萄肿 72 个(占宽型葡萄肿 64.86 %,占葡萄肿总数 49.32 %)(图 2A);2)后极部黄斑区为中心葡萄肿 26 个(占宽型葡萄肿 23.42 %,占葡萄肿总数 17.81 %)(图 2B);3)视盘为中心 8 个(占宽型葡萄肿 7.21 %,占葡萄肿总数 5.48 %);4)后极部黄斑区和视盘双极凸出 4 个(占宽型葡萄肿 3.60 %,占葡萄肿总数 2.74 %);5)眼球后下份葡萄肿 1 个(占宽型葡萄肿 0.90 %,占葡萄肿总数 0.68 %)。

(2)窄型葡萄肿 35 个(23.97 %):此型又分为:1)视盘葡萄肿 13 个(占窄型葡萄肿 37.14 %,占葡萄肿总数 8.90 %)(图 2C);2)后极部黄斑区葡萄肿 22 个(占窄型葡萄肿 62.86 %,占葡萄肿总数 15.07 %)(图 2D)。

表 2 246 个高度近视眼球概述

Table 2 Summary of 246 eyes with high myopia

分组 Group		眼球表现和葡萄肿分型 Eye presence and types of staphyloma	眼球个数(n) No. of eye (n)	眼球个数所占百分比(%) Percentage of eyeballs (%)	后极最凸点到视神经的距离(均数± 标准差,mm) Distance of the most prominent point of eyeball posterior pole to the optic nerve ($\bar{x}$± s,mm)
眼轴增长 Axial elongation		眼球前后径加长 Axial length elongation	100	40.65	
后巩膜葡萄肿 Posterior staphyloma	宽 Wide	同时累及后极部黄斑区和视盘葡萄肿 Macular and optic disc staphyloma	72	29.27	4.4± 1.0
		后极部黄斑区为中心葡萄肿 Macular staphyloma	26	10.57	5.0± 1.1#
		视盘为中心葡萄肿 Optic disc staphyloma	8	3.25	0 *
		后极部黄斑区和视盘双极凸出葡萄肿 Macular and optic disc protruded staphylom	4	1.63	5.7± 1.8
		眼球后下份葡萄肿 Inferior-posterior staphyloma	1	0.41	5.1
	窄 Narrow	视盘葡萄肿 Optic disc staphyloma	13	5.28	0*
		后极部黄斑区葡萄肿 Macular staphyloma	22	8.94	4.6± 0.8
合计 Total			246	100	

注:* 以视盘为中心的葡萄肿,其最凸点距视神经及其鞘膜的距离为 0 mm; #P=0.01 与同时累及后极部黄斑区和视盘葡萄肿比较。

Note: * For optic disc staphyloma, the distance of the most prominent point to the optic nerve and its sheath is 0 mm; #P=0.01 compared with the macular and optic disc staphyloma.

各型葡萄肿后极最凸点到视神经的距离见表 2。统计分析显示宽型葡萄肿中,同时累及后极部黄斑区和视盘葡萄肿组和以后极部黄斑区为中心组的差异有统计学意义(P=0.01),其余的组由于个数太少或数值为零未进入统计。

3 讨论

高度近视位列临床最常见的三大致盲眼病之首,目前认为无手术或药物能将其治愈。我们的结果显示可以用 3D MRI 全方位评估眼球形态和高度近视相关的病理性改变后巩膜葡萄肿的形态。正视眼眼球的上下、左右径线与前后径线的比值均在 0.95~1.05 之间,Atchison 等[6]的研究提示多数正视眼眼球长度为(23.0± 0.7 mm) 大于高度(22.4± 1.0 mm)或宽度(22.7± 0.9 mm),均表明尽管正视眼的选择范围差异(屈光度范围 -50~+75 到 -100~+100 不等)和眼球的个体间差异,正视眼的眼球基本为球形。我们的结果与 Atchison 等[6]、Moriyama 等[15]的研究符合。高度近视眼球显示出各种形态异常,根据是否符合后巩膜葡萄肿即形态上眼球后部球壁有无明确的曲率改变,我们分为后巩膜葡萄肿组和眼轴增长组。结果提示,除了个别眼球在左右和上下径线也有同步增大外,高度近视眼球主要在前后径线增大和变形,尤以后巩膜葡萄肿组为著,并且屈光度增加与眼球前后径线的增长具有较高相关性;左右和上下径线与正视眼组比较略有增加,但与屈光度无显著相关。正视眼组、眼轴增长组和后巩膜葡萄肿组的平均年龄逐渐递增,具有显著性差异,与国外研究结果一致[1,12,15]。Hsiang 等[1]通过电子眼底镜研究表明高度近视的眼球变形程度随年龄增加而显著增加。Moriyama 等的研究亦证实眼球变形的病例,年龄增大与眼轴增长有明确的相关性[12,15]。提示高度近视与年龄具有相关性。因此,病理性近视是年龄的增加、机械性改变和各种退行性病变等多因素混合作用的结果[1,2,12,15,16]。

黄斑处于人眼的光学中心区,是视力轴线的投影点,解剖上黄斑位于眼底视神经盘的颞侧 3.5 mm 处稍下方,OCT 测量正常人眼眼底视盘 - 黄斑夹角平均值为 7.35± 2.15 度[17,18]。眼轴延长和后巩膜葡萄肿形成易累及该区域,3D MRI 不能直观地根据解剖形态和信号显示黄斑区,但可以根据视神经附着于眼球的位置间接判断与黄斑区域的位置关系。临床上以 Curtin[19] 的基于眼底图的葡萄肿分型为后巩膜葡萄肿的经典分型方法,正因为 3D MRI 对高度近视后巩膜葡萄肿的成像有其独特之处,因而基于眼底图的 Curtin 分型在三维眼球上不完全适用而应有所变化。Moriyama 等[12,15]的研究将 3D MRI 显示的高度近视的眼球形状根据眼球后部颞侧和鼻侧部分是否对称分为对称和不对称两型:对称型又进一步分为桶形和圆锥形;不对称型进一步分为鼻侧扭曲型和颞侧扭曲型。并观察到如下几种

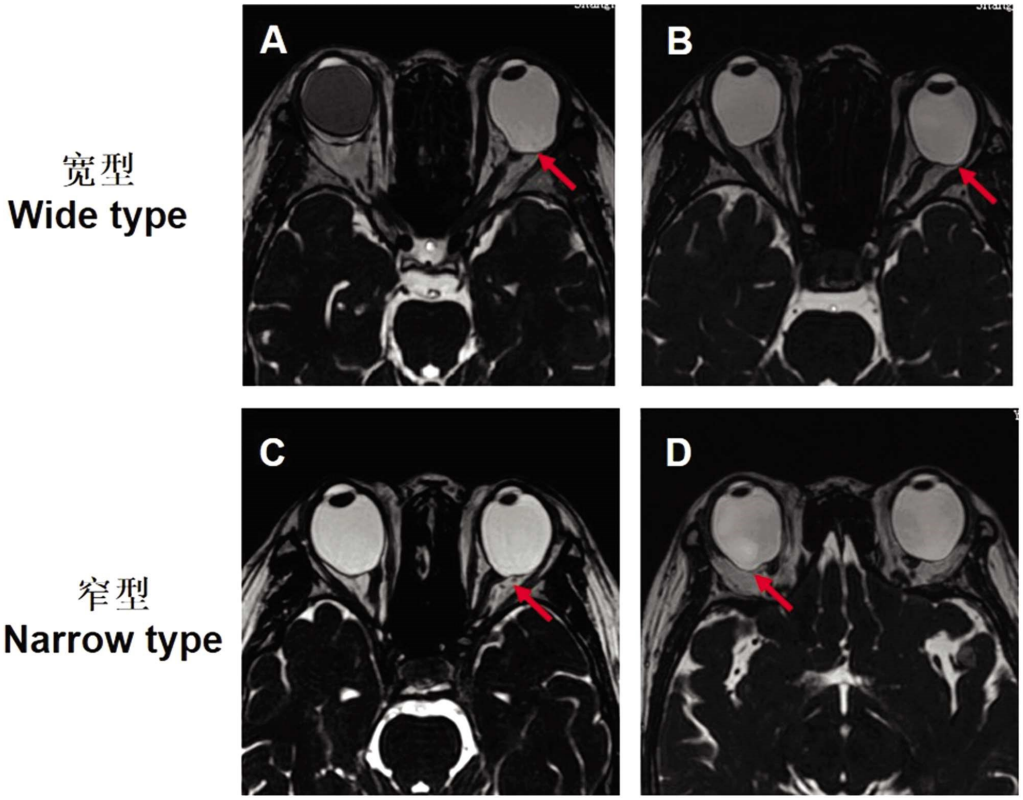

图 2 宽型(A、B)和窄型(C、D)葡萄肿 3D MRI 图像

注：A 左眼同时累及后极部黄斑区和视盘葡萄肿，B 左眼后极部黄斑区为中心的葡萄肿，C 左眼累及视盘葡萄肿，D 右眼累及后极部黄斑区葡萄肿；箭头示患眼葡萄肿

Fig.2 3D MRI image of wide type (A, B) and narrow type (C, D) posterior staphyloma

Note: A wide type of macular and optic disc staphyloma in left eye, B wide type of macular staphyloma in left eye, C narrow type of Optic disc staphyloma in left eye, D narrow type of macular staphyloma in right eye. Arrow show staphyloma.

视神经附着处与葡萄肿关系[12]：在鼻侧扭曲型眼球的鼻侧突出范围内，在颞侧扭曲型眼球颞侧突出边缘的鼻侧，在锥形眼球最突出部分的鼻侧，或在桶形眼球突出部分内。然而 Moriyama 的分型未能直观表明葡萄肿累及重要结构如黄斑和视盘的范围，其观察到的几种葡萄肿与视神经位置关系尚不全面。因此，我们将本组病例根据后巩膜葡萄肿的形态和范围，分为宽型和窄型两大类，并根据葡萄肿主要累及范围、视神经与葡萄肿的相对位置关系描述。宽型的特点是累及范围广（通常超过相应眼球径线的 1/2~1/3），多数同时累及黄斑区和视盘，相当于 Curtin 分型的单纯型 I 和复合型 VI~X。本研究多数病例为视神经附着处位于宽型葡萄肿内或边缘，少数位于葡萄肿中部，视神经垂直或倾斜附着于眼球，另见 1 例视神经位于葡萄肿上缘（相当于 Curtin V 型）和 1 例双极突出（相当于 Curtin IX 型）。从鼻侧、下方或后方观察，宽型葡萄肿的某个方位突出边缘通常与邻近球壁有曲率差异和凹痕，内部形态圆钝且球壁变薄（图 2A、B）。窄型的特点是累及范围局限，黄斑区或视盘受累（相当于 Curtin II 和 III 型），单纯黄斑区局限突出变薄的葡萄肿其视神经附着处的球壁相对正常，单纯累及视盘的葡萄肿则视盘区域球壁局限变薄突出，邻近的球壁正常（图 2C、D），Curtin IV 型本研究中未观察到。我们所采用的 MRI 分型更有助于了解葡萄肿形态并明确葡萄肿与视神经的位置关系，为高度近视的后续手术治疗等提供直观的影像学依据。

目前临床上为阻止或缓解近视继续发展，应用最为广泛的手术方式是后巩膜加固术。后巩膜加固术对于增长变形的眼球后部起到加压推顶作用，促进视网膜各层贴合，改善眼底微循环，预防新生血管形成有一定积极作用[20,21]。术中需绕开视神经，将条带 U 形展开平贴于眼球壁，兜裹眼球后极部和葡萄肿区域。因此，术前明确视神经与葡萄肿的关系尤为重要。3D MRI 在直观显示葡萄肿和眼球整体形态、视神经与葡萄肿的相对位置方面有独特优势。我们在 3D 图像上测量后极部最凸点距离视神经附着处边缘的曲线距离，可为术前评估提供定量基础。视神经附着处位于后极突出区域中部、或者窄的视盘型葡萄肿，手术兜裹葡萄肿的难度显著增加，对手术方式和条带宽度要求高，术后效果理论上欠佳；视神经附着处位于葡萄肿边缘、或者未累及视盘的葡萄肿，兜裹条带可将葡萄肿完整覆盖包裹加压而避开视神经，术后效果应优于前者。3D MRI 亦可作为手术后评估的重要方法，后续研究可围绕术后随访监测展开，并结合相应的眼底改变。

3D FIESTA 序列，是利用扰相位梯度场或扰相位射频脉冲去除前一个回波采集后残留的横向磁化矢量，使纵向磁化矢量和横向磁化矢量均达到平衡。该序列采用了很短的 TR（<10 ms）、很短的 TE（一般为 TR 的 1/2 或更短）和较大的偏转角脉冲激发，其图像特点为信噪比高。由于采用了极短的 TR 和 TE 值，脑脊液、血液流动造成的失相位程度较轻，液体呈高信号，液体与软组织形成良好对比。该序列应用于眼眶扫描具有很好的组织对比度和以下优 / 特点：① 快速扫描序列可以减轻眼球

运动伪影和颅底组织伪影。⑨ 眼球内的主要组织成份房水和玻璃体均为高含水组织,在该序列上呈显著高信号,直观地显示眼球的形态和轮廓。⑩ 眼环的多层结构由于贴合紧密,如不采用极高分辨率扫描和眼眶表面线圈无法清晰区分,但该序列可以清晰地显示出夹在玻璃体和眶内脂肪的高信号衬托下的中低信号的眼环形态和厚度。⑪ 视神经眶内段和相应的神经鞘膜显示为中低信号,在脑脊液和眶内脂肪高信号的对比下,亦清晰显示。该序列原始图像上多平面重建和三维重建,能够清晰地显示眼球整体形态,最薄弱和最凸点与视神经的关系。同时了解球后、肌锥内外、眼眶骨性结构等信息。这些优势在常规MRI 序列或其它眼科检查均无法获得。

本研究的不足之处有以下几点:① 稳态进动快速采集序列的高信噪比、流动伪影少、快速采集的特点虽然可明显减少眼球不自主运动的伪影和颅底复杂界面的干扰,从而清楚地显示眼环后部的变薄和变形, 但重建后的眼球没有包含眼环结构,更无法区分视网膜、脉络膜及巩膜三层结构;如在扫描序列中增加 IR 序列的 T1WI 图像,液体信号被抑制,可更好的显示眼环结构,如果采用眼球表面线圈,在 3.0T MRI 甚至可以区分眼环的三层结构。② 年龄增加和眼轴增长是脉络膜血管复合体萎缩和球壁变薄的两大主要因素[2],球壁变薄与后巩膜葡萄肿的形成关系密切,后续研究需进一步优化磁共振序列参数,显示年龄、屈光度、眼球形态以及球壁厚度之间的关系。③ 由于高度近视眼球各径线均有增加,后续研究可关注屈光度与眼球体积的关系。④ 病例选择非随机。⑤ T2WI 图像代表眼球内液体,3D 图像显示虽然易于三维重建和长期随访,但没有显示巩膜。

由于病理性近视是一种以眼球变形为代表的疾病,而高分辨率 3D MRI 具有无创、检查便捷、任意角度重建的优点,对评估眼球形态非常重要,且可用于获取大量病人,提供病理性近视的明确表现型关键信息。通过分析眼球形态可以进行大量病人的长期随访的纵向研究。长期纵向随访不仅有助于探索随年龄增长的眼球变化,尚可评估阻止眼轴增长或葡萄肿形成的治疗手段如巩膜交联和试验性近视研究等方法是否可行以及观察随访潜在的治疗效果。因此,高分辨 3DMRI 和 VR 重建在治疗病理性近视的作用日益突出和重要。总之,3D MRI FIESTA 序列用于高度近视和后巩膜葡萄肿形成的成像,具有直观显示眼球和葡萄肿整体形态、葡萄肿与视神经关系的独特优势,在其基础上的分型可用于定性、定量诊断和后巩膜加固手术的术前评估和随访监测,值得进一深入研究和临床推广应用。

参 考 文 献(References)

[1] Hsiang HW, Ohno-Matsui K, Shimada N, et al. Clinical characteristics of posterior staphyloma in eyes with pathologic myopia [J]. Am J Ophthalmol, 2008, 146(1): 102-110

[2] Verkicharla PK, Ohno-Matsui K, Saw SM. Current and predicted demographics of high myopia and an update of its associated pathological changes[J]. Ophthalmic Physiol Opt, 2015, 35(5): 465-475

[3] Vongphanit J, Mitchell P, Wang JJ. Prevalence and progression of myopic retinopathy in an older population[J]. Ophthalmology, 2002, 109 (4): 704-711

[4] He M, Zeng J, Liu Y, et al. Refractive error and visual impairment in urban children in southern china[J]. Invest Ophthalmol Vis Sci, 2004, 45(3): 793-799

[5] 王洪霞,孙蕾,石德晶,等.高度近视眼黄斑区不同区域视网膜神经上皮层厚度与屈光度的关系 [J]. 现代生物医学进展, 2014, 14(34): 6614-6617
Wang Hong-Xia, Sun Lei, Shi De-Jing, et al. A study on the Correlation of Retinal Nerve Fiber Thickness in Different Regions of Macula with the Diopter of Highly Myopic Macular [J]. Progress in Modern Biomedicine, 2014, 14(34): 6614-6617

[6] Atchison DA, Pritchard N, Schmid KL, et al. Shape of the retinal surface in emmetropia and myopia [J]. Invest Ophthalmol Vis Sci, 2005, 46(8): 2698-2707

[7] Schmid GF. Axial and peripheral eye length measured with optical low coherence reflectometry[J]. J Biomed Opt, 2003, 8(4): 655-662

[8] Miyake M, Yamashiro K, Akagi-Kurashige Y, et al. Analysis of fundus shape in highly myopic eyes by using curvature maps constructed from optical coherence tomography [J]. PLoS One, 2014, 9 (9): e107923

[9] Kuo AN, Verkicharla PK, McNabb RP, et al. Posterior Eye Shape Measurement With Retinal OCT Compared to MRI [J]. Invest Ophthalmol Vis Sci, 2016, 57(9): OCT196-203

[10] Ohno-Matsui K. Proposed classification of posterior staphylomas based on analyses of eye shape by three-dimensional magnetic resonance imaging and wide-field fundus imaging [J]. Ophthalmology, 2014, 121(9): 1798-1809

[11] Guo X, Xiao O, Chen Y, et al. Three-Dimensional Eye Shape, Myopic Maculopathy, and Visual Acuity: The Zhongshan Ophthalmic Center-Brien Holden Vision Institute High Myopia Cohort Study[J]. Ophthalmology, 2017, 124(5): 679-687

[12] Moriyama M, Ohno-Matsui K, Hayashi K, et al. Topographic analyses of shape of eyes with pathologic myopia by high-resolution three-dimensional magnetic resonance imaging [J]. Ophthalmology, 2011, 118(8): 1626-1637

[13] Yu X, Ma W, Liu B, et al. Morphological analysis and quantitative evaluation of myopic maculopathy by three-dimensional magnetic resonance imaging[J]. Eye (Lond), 2018[Epub ahead of print]

[14] Pope JM, Verkicharla PK, Sepehrband F, et al. Three-dimensional MRI study of the relationship between eye dimensions, retinal shape and myopia[J]. Biomed Opt Express, 2017, 8(5): 2386-2395

[15] Moriyama M, Ohno-Matsui K, Modegi T, et al. Quantitative analyses of high-resolution 3D MR images of highly myopic eyes to determine their shapes[J]. Invest Ophthalmol Vis Sci, 2012, 53(8): 4510-4518

[16] Ohno-Matsui K, Akiba M, Modegi T, et al. Association between shape of sclera and myopic retinochoroidal lesions in patients with pathologic myopia [J]. Invest Ophthalmol Vis Sci, 2012, 53 (10): 6046-6061

[17] 王淑霞.OCT 测量健康人眼底视盘 - 黄斑夹角的研究[D].中国医科大学, 2009
Wang Shu-xia. Research of OCT Mesurement the angle between the optic disc and maculutea of the health human eyes[D]. China Medical University, 2009

[18] 王淑霞,李心瑶,李洪阳,等.采用 OCT 测量正常人视盘 - 黄斑中心凹夹角[J].国际眼科杂志, 2010, 10(5): 871-872

(下转第 2278 页)

Gastric Subepithelial Lesions [J]. Clinical endoscopy, 2016, 49 (5): 425-433

[2] Zhang X C, Li Q L, Yu Y F, et al. Diagnostic efficacy of endoscopic ultrasound-guided needle sampling for upper gastrointestinal subepithelial lesions: a meta-analysis [J]. Surg Endosc, 2016, 30 (6): 2431-2441

[3] Gettman M T, Box G, Averch T, et al. Consensus statement on natural orifice transluminal endoscopic surgery and single-incision laparoscopic surgery: heralding a new era in urology?[J]. European urology, 2008, 53(6): 1117-1120

[4] Nasir B S, Edwards M, Tiffault V, et al. Transesophageal pulmonary nodule biopsy using endoscopic ultrasonography [J]. The Journal of thoracic and cardiovascular surgery, 2014, 148(3): 850-855

[5] Muniraj T, Aslanian H R. New Developments in Endoscopic Ultrasound Tissue Acquisition [J]. Gastrointestinal endoscopy clinics of North America, 2017, 27(4): 585-599

[6] Matsuzaki I, Miyahara R, Hirooka Y, et al. Endoscopic ultrasound-guided forceps biopsy from upper gastrointestinal subepithelial lesions using a forward-viewing echoendoscope [J]. Endoscopy international open, 2016, 4(6): E637-641

[7] Wiech T, Walch A, Werner M. Histopathological classification of non-neoplastic and neoplastic gastrointestinal submucosal lesions [J]. Endoscopy, 2005, 37(7): 630-634

[8] Hedenstrom P, Marschall H U, Nilsson B, et al. High clinical impact and diagnostic accuracy of EUS-guided biopsy sampling of subepithelial lesions: a prospective, comparative study [J]. Surg Endosc, 2018, 32(3): 1304-1313

[9] Kim S, Hamerski C, Ghassemi K, et al. The Clinical Utility of Evaluating the Luminal Upper Gastrointestinal Tract During Linear Endoscopic Ultrasonography[J]. Journal of clinical gastroenterology, 2016, 50(7): 538-544

[10] Papanikolaou I S, Triantafyllou K, Kourikou A, et al. Endoscopic ultrasonography for gastric submucosal lesions [J]. World journal of gastrointestinal endoscopy, 2011, 3(5): 86-94

[11] Massironi S, Rossi R E, Ferrero S, et al. An esophageal gastrointestinal stromal tumor in a patient with MEN1-related pancreatic gastrinoma: an unusual association and review of the literature [J]. Journal of cancer research and therapeutics, 2014, 10(2): 443-445

[12] Matta J, Oliver M R. Gastrointestinal: Metastatic gastrinoma with secretory differentiation to ACTH [J]. Journal of gastroenterology and hepatology, 2016, 31(10): 1669

[13] Jiang T, Yu J, Chen L, et al. Clinical value of endoscopic ultrasonography for esophageal leiomyoma in elder patients [J]. Journal of visualized surgery, 2017, 3: 137

[14] Pavic T, Hrabar D, Duvnjak M. The role of endoscopic ultrasound in evaluation of gastric subepithelial lesions [J]. Collegium antropologicum, 2010, 34(2): 757-762

[15] Codipilly D C, Fang H, Alexander J A, et al. Subepithelial esophageal tumors: a single-center review of resected and surveilled lesions [J]. Gastrointestinal endoscopy, 2018, 87(2): 370-377

[16] Tan Y, Tan L, Lu J, et al. Endoscopic resection of gastric gastrointestinal stromal tumors [J]. Translational gastroenterology and hepatology, 2017, 2: 115

[17] Hernandez-Ludena L, Consiglieri C F, Gornals J B. EUS-guided ethanol ablation therapy for gastric stromal tumors [J]. Revista espanola de enfermedades digestivas : organo oficial de la Sociedad Espanola de Patologia Digestiva, 2018, 110(1): 69-70

[18] Duffaud F, Meeus P, Bertucci F, et al. Patterns of care and clinical outcomes in primary oesophageal gastrointestinal stromal tumours (GIST): A retrospective study of the French Sarcoma Group (FSG)[J]. European journal of surgical oncology: the journal of the European Society of Surgical Oncology and the British Association of Surgical Oncology, 2017, 43(6): 1110-1116

[19] Jin H B, Lu L, Yang J F, et al. Interventional endoscopic ultrasound for a symptomatic pseudocyst secondary to gastric heterotopic pancreas[J]. World journal of gastroenterology, 2017, 23(34): 6365-6370

[20] Murabayashi T, Kawaguchi S, Okuda N, et al. Early Gastric Cancer Just above a Heterotopic Pancreas[J]. Case reports in gastroenterology, 2016, 10(2): 308-314

[21] Zhang Y, Huang Q, Zhu L H, et al. Endoscopic excavation for gastric heterotopic pancreas: an analysis of 42 cases from a tertiary center[J]. Wiener klinische Wochenschrift, 2014, 126(17-18): 509-514

[22] Pei M W, Hu M R, Chen W B, et al. Diagnosis and Treatment of Duodenal Lipoma: A Systematic Review and a Case Report [J]. Journal of clinical and diagnostic research: JCDR, 2017, 11(7): Pe01-pe5

[23] Kida M, Kawaguchi Y, Miyata E, et al. Endoscopic ultrasonography diagnosis of subepithelial lesions [J]. Digestive endoscopy: official journal of the Japan Gastroenterological Endoscopy Society, 2017, 29 (4): 431-443

[24] Ji F, Wang Z W, Wang L J, et al. Clinicopathological characteristics of gastrointestinal mesenchymal tumors and diagnostic value of endoscopic ultrasonography[J]. Journal of gastroenterology and hepatology, 2008, 23(8 Pt 2): e318-24

（上接第 2288 页）

Wang Shu-xia, Li Xin-yao, Li Hong-yang, et al. Measurement of disc-fovea angle of normal Chinese people by optical coherence tomography [J]. International Journal of Ophthalmology, 2010, 10(5): 871-872

[19] Curtin BJ. The posterior staphyloma of pathologic myopia [J]. Trans Am Ophthalmol Soc, 1977, 75: 67-86

[20] Xue A, Bao F, Zheng L, et al. Posterior scleral reinforcement on progressive high myopic young patients [J]. Optom Vis Sci, 2014, 91(4): 412-418

[21] Wen B, Yang G, Cheng J, et al. Using High-Resolution 3D Magnetic Resonance Imaging to Quantitatively Analyze the Shape of Eyeballs with High Myopia and Provide Assistance for Posterior Scleral Reinforcement[J]. Ophthalmologica, 2017, 238(3): 154-162