

doi: 10.13241/j.cnki.pmb.2024.14.029

鼻腔鼻窦内翻性乳头状瘤患者 SCCAg、 β -catenin 的表达 与病理特征的相关性*

杨颖 李世东 高旭栋 王骏 丁瑜[△]

(陕西省人民医院耳鼻咽喉头颈外科 陕西 西安 710068)

摘要 目的:分析鼻腔鼻窦内翻性乳头状瘤患者鳞状细胞癌抗原(SCCAg)、 β -连环蛋白(β -catenin)的表达与病理特征的相关性。**方法:**选择我院自2017年1月至2022年12月收治的92例鼻腔鼻窦内翻性乳头状瘤患者纳入观察组,另选92例鼻腔炎症患者作为对照组。检测所有患者血清鳞状细胞癌抗原(SCCAg)、 β -连环蛋白(β -catenin)的表达水平,分析不同Krouse分期、肿瘤体积、肿瘤病理分类的鼻腔鼻窦内翻性乳头状瘤患者血清SCCAg、 β -catenin的表达水平,使用受试者工作特征曲线(ROC)分析血清SCCAg、 β -catenin对鼻腔鼻窦内翻性乳头状瘤患者术后复发的预测效能。**结果:**观察组血清SCCAg、 β -catenin的表达水平均高于对照组($P<0.05$);T3-T4组血清SCCAg、 β -catenin的表达水平均高于T1-T2组($P<0.05$);肿瘤体积 $\geq 20\text{ cm}^3$ 组血清SCCAg、 β -catenin的表达水平均高于肿瘤体积 $< 20\text{ cm}^3$ 组($P<0.05$);增生活跃组血清SCCAg、 β -catenin的表达水平均高于非增生活跃组($P<0.05$);经ROC曲线分析,血清SCCAg联合 β -catenin预测鼻腔鼻窦内翻性乳头状瘤患者术后复发的敏感度为91.45%、特异度为52.38%、AUC为0.928。**结论:**鼻腔鼻窦内翻性乳头状瘤患者血清SCCAg、 β -catenin的表达水平均明显升高,两者在不同Krouse分期、肿瘤体积、肿瘤病理分类的患者中差异明显,联合可提高对术后复发的预测效能。

关键词:鼻腔鼻窦内翻性乳头状瘤;鳞状细胞癌抗原; β -连环蛋白;病理特征;术后复发

中图分类号:R739.6 文献标识码:A 文章编号:1673-6273(2024)14-2752-05

Correlation between the Expression of SCCAg and β -catenin and Pathological Features in Patients with Sinonasal Inverted Papilloma*

YANG Ying, LI Shi-dong, GAO Xu-dong, WANG Jun, DING Yu[△]

(Department of Otolaryngology and Head and Neck Surgery, Shaanxi Provincial People's Hospital, Xi'an, Shaanxi, 710068, China)

ABSTRACT Objective: To analyze patients with inverted papilloma of the nasal sinuses turn sexual squamous cell carcinoma antigen (SCCAg), β serial (β -catenin) protein expression and pathological characteristics of relevance. **Methods:** Select our hospital from January 2017 to December 2022, 92 cases of patients with inverted papilloma of the nasal sinuses turn sex into the observation group, choose 92 cases of nasal inflammation patients as control group. Test all of the patients serum squamous cell carcinoma antigen (SCCAg), β serial protein expression level (β -catenin), analysis of different Krouse stage, tumor size, tumor pathological classification of patients with inverted papilloma of the nasal sinuses turn sexual serum SCCAg, β -catenin expression level. Use the receiver-operating characteristic curve (ROC) analysis of serum SCCAg, β -catenin in patients with inverted papilloma of the nasal sinuses turn sexual prediction effectiveness of postoperative recurrence. **Results:** Observation group serum SCCAg, β -catenin expression levels were higher than control group($P<0.05$). Serum T3 and T4 group SCCAg, β -catenin expression levels were higher than T1, T2 group ($P<0.05$). Tumor size or greater 20 groups of serum SCCAg cm^3 , β -catenin expression levels were higher than the tumor volume $< 20\text{ cubic cm}$ group ($P<0.05$). Hyperplasia of active groups of serum SCCAg, hyperplasia of β -catenin expression levels were higher than the active group ($P<0.05$). ROC analysis showed that serum SCCAg combined with β -catenin had a sensitivity of 91.45%, specificity of 52.38% and AUC of 0.928 in predicting postoperative recurrence in patients with inverted papilloma of nasal cavity and sinuses. **Conclusion:** Patients with inverted papilloma of the nasal sinuses turn sexual serum SCCAg, β -catenin expression levels were significantly elevated, the two different Krouse stage, tumor size, tumor pathological classification of clear difference among patients, joint can increase the efficiency of the prediction of postoperative recurrence.

Key words: Inverted papilloma of nasal cavity and sinuses; Squamous cell carcinoma antigen; β -catenin; Pathological features; Post-operative recurrence

Chinese Library Classification(CLC): R739.6 Document code: A

Article ID: 1673-6273(2024)14-2752-05

* 基金项目:陕西省科技计划项目(2021A013)

作者简介:杨颖(1983-),女,硕士研究生,主治医师,研究方向:耳鼻咽喉头颈外科,E-mail:15029880531@163.com

[△] 通讯作者:丁瑜(1985-),女,本科,主治医师,研究方向:耳鼻咽喉头颈外科,E-mail:15029880531@163.com

(收稿日期:2023-11-27 接受日期:2023-12-23)

前言

鼻腔鼻窦内翻性乳头状瘤是一种位于鼻腔鼻窦且病理分类为良性的肿瘤,病因未十分明确,临床治疗以手术治疗为主^[1]。尽管鼻腔鼻窦内翻性乳头状瘤患者经手术治疗后总体预后较好,但患者的病情受环境刺激、病毒感染、免疫炎症反应作用等,致使患者术后复发率较高。现阶段,前鼻镜、鼻内镜、鼻窦CT等检查已广泛用于鼻腔鼻窦内翻性乳头状瘤的诊断,但常规影像学方法并不能解释鼻腔鼻窦内翻性乳头状瘤的发病过程,常规影像学检查结果甚至滞后于患者的病理改变,尤其在预测术后复发上的价值有限^[2-4]。对此,在鼻腔鼻窦内翻性乳头状瘤手术治疗前,若能准确地评估病情,具有重要的临床意义。与此同时,临床学者不断致力于寻找与鼻腔鼻窦内翻性乳头状瘤病理特征密切相关的指标,期望解释此病的发病机制,用于术前评估病情。鳞状细胞癌抗原(SCCAg)是一种主要来源于鳞状细胞的糖蛋白,在正常人血清中表达水平极低,在鳞癌患者血清中表达明显上调^[5,6]。β-连环蛋白(β-catenin)是一种具有介导细胞黏附和增殖信号传导的功能蛋白^[7]。相关研究表明,SCCAg和β-catenin与恶性肿瘤的发生、发展及病理特征有关^[8,9]。与此同时,鼻腔鼻窦内翻性乳头状瘤的发病过程及其恶化机制均与恶性肿瘤的病理机制相似,由此推测,血清SCCAg和β-catenin表达水平可能与鼻腔鼻窦内翻性乳头状瘤的病情有关,然而具体关系如何,有待明确。对此,本研究目的在于分析鼻腔鼻窦内翻性乳头状瘤患者SCCAg、β-catenin的表达与病理特征的相关性。

1 资料与方法

1.1 一般资料

选择我院自2017年1月至2022年10月收治的92例鼻腔鼻窦内翻性乳头状瘤患者纳入观察组,其中男62例、女30例;年龄26~75岁,平均年龄(48.82±8.73);病史7个月~10年,平均(5.23±1.87)年。纳入标准:(1)年龄18-80岁;(2)经病理活体确诊为鼻腔鼻窦内翻性乳头状瘤^[10],拟接受手术治疗;(3)知情同意,配合随访;排除标准:(1)患有严重的基础性疾病

者;(2)有鼻窦炎病史者;鼻腔鼻窦内翻性乳头状瘤术后复发者;(3)近60d患有全身感染性疾病者。

另选92例鼻腔炎症患者作为对照组,其中男60例、女32例;年龄25~74岁,平均年龄(47.96±7.39)。纳入标准:(1)年龄18-80岁;(2)临床诊断为鼻腔炎症;(3)知情同意,配合随访;排除标准同于观察组。

1.2 检测方法

所有患者均在治疗前抽取清晨空腹静脉血,放置在抗凝管中,离心处理20min(离心半径14cm、离心速度3000r/min);分离血清,放置在-80℃冰箱中待测。使用酶联免疫吸附法检测血清SCCAg、β-catenin的表达水平,检测试剂盒分别来源于上海钰博生物科技有限公司、上海瑞番生物科技有限公司,所有对照品及检查样品均按操作规范完成准备、处理,使用美国伯腾800TS-酶标仪检测吸光度,通过配套软件生成标准曲线,并计算血清SCCAg、β-catenin表达水平的检测值。

1.3 观察指标

比较对照组与观察组血清SCCAg、β-catenin的表达水平,分析不同Krouse分期(T1-T2、T3-T4)、肿瘤体积(肿瘤体积≥20cm³、肿瘤体积<20cm³)、肿瘤病理分类(增生活跃、非增生活跃)的鼻腔鼻窦内翻性乳头状瘤患者血清SCCAg、β-catenin的表达水平;所有患者术后均随访12个月,记录术后复发情况,使用受试者工作特征曲线(ROC)分析血清SCCAg、β-catenin对鼻腔鼻窦内翻性乳头状瘤患者术后复发的预测效能。

1.4 数据处理

采用SPSS22.0对两组计量资料的差异性分析使用t检验,对两组ROC曲线下AUC的差异性分析使用Delong检验;若P<0.05,说明组间数据差异显著。

2 结果

2.1 对照组与观察组血清SCCAg、β-catenin的表达水平比较

观察组血清SCCAg、β-catenin的表达水平均高于对照组(P<0.05);数据见表1。

表1 对照组与观察组血清SCCAg、β-catenin的表达水平比较(μg/L)

Table 1 Comparison of serum expression levels of SCCAg and β-catenin between control and observation groups (μg/L)

Groups	n	SCCAg	β-catenin
Control group	92	2.63± 0.58	3.72± 0.76
Observation group	92	5.92± 1.61	12.83± 4.52
t		18.440	19.064
P		<0.001	<0.001

2.2 不同Krouse分期的鼻腔鼻窦内翻性乳头状瘤患者血清SCCAg、β-catenin的表达水平比较

T3-T4组血清SCCAg、β-catenin的表达水平均高于T1-T2组(P<0.05);数据见表2。

2.3 不同肿瘤体积的鼻腔鼻窦内翻性乳头状瘤患者血清SCCAg、β-catenin的表达水平比较

肿瘤体积≥20cm³组血清SCCAg、β-catenin的表达水平均高于肿瘤体积<20cm³组(P<0.05);数据见表3

2.4 不同肿瘤病理分类的鼻腔鼻窦内翻性乳头状瘤患者血清SCCAg、β-catenin的表达水平比较

增生活跃组血清SCCAg、β-catenin的表达水平均高于非增生活跃组(P<0.05);数据见表4。

表 2 不同 Krouse 分期的鼻腔鼻窦内翻性乳头状瘤患者血清 SCCAg、β-catenin 的表达水平比较(μg/L)

Table 2 Comparison of serum SCCAg and β-catenin in patients with nasal sinus inverted papilloma at different Krouse stages (μg/L)

Groups	n	SCCAg	β-catenin
T1-T2	58	4.15± 1.23	7.59± 2.23
T3-T4	34	8.27± 2.08	18.41± 6.04
t		11.958	12.321
P		<0.001	<0.001

表 3 不同肿瘤体积的鼻腔鼻窦内翻性乳头状瘤患者血清 SCCAg、β-catenin 的表达水平比较(μg/L)

Table 3 Comparison of serum SCCAg and β-catenin in patients with nasal sinus inverted papilloma with different tumor volumes (μg/L)

Groups	n	SCCAg	β-catenin
Tumor volume was <20 cm ³ in the group	60	3.99± 1.35	7.64± 2.18
Tumor volume was determined in the 20 cm ³ group	32	9.52± 1.87	19.26± 7.05
t		16.310	11.801
P		<0.001	<0.001

表 4 不同肿瘤病理分类的鼻腔鼻窦内翻性乳头状瘤患者血清 SCCAg、β-catenin 的表达水平比较(μg/L)

Table 4 Comparison of serum SCCAg and β-catenin in patients with nasal and sinus inverted papilloma with different tumor pathological categories(μg/L)

Groups	n	SCCAg	β-catenin
Non-proliferative active	40	3.86± 1.54	7.52± 1.65
Active proliferation	52	11.23± 2.23	20.14± 7.87
t		17.870	9.963
P		<0.001	<0.001

2.5 血清 SCCAg、β-catenin 预测鼻腔鼻窦内翻性乳头状瘤术后复发的 ROC 曲线分析

在 92 例鼻腔鼻窦内翻性乳头状瘤患者中,术后复发 8 例,占 8.70%;经 ROC 曲线分析,SCCAg、β-catenin 预测鼻腔鼻窦内翻性乳头状瘤患者术后复发的最佳截断值分别为 12.89 μg/L、22.75 μg/L,AUC 分别为 0.652 (95%CI:0.412-0.808)、0.687(95%CI:0.532-0.859),联合预测的敏感度为 91.45%、特异度为 52.38%、AUC 为 0.928(95%CI:0.812-0.986),大于单项指标的 AUC(P<0.05);ROC 曲线见图 1。

3 讨论

鼻腔鼻窦内翻性乳头状瘤虽是良性肿瘤,但其病因复杂,发病机制未明,术后复发率和恶变成癌率均较高是此病的显著特点,提高对此病的诊断和病情评估水平,有助于制定更合理的诊疗方案^[1]。尽管常规鼻科检查、鼻窦 CT、MRI 等检查广泛用于鼻腔鼻窦内翻性乳头状瘤的术前诊断,但并不足以完全阐释此病的发病机制,难以有效评估术后预后^[2]。与此同时,相当一部分鼻腔鼻窦内翻性乳头状瘤患者术后复发恶变,极大地影响预后^[3]。对此,寻找与鼻腔鼻窦内翻性乳头状瘤发生、发展密切相关的指标,用于确定病情的严重性,并指导外科治疗和术后治疗。SCCAg 是一种来源于鳞状上皮细胞的糖蛋白,在鳞癌患者血清中表达明显上调,而在正常人血清中表达水平较低,与正常鳞状细胞并不释放 SCCAg 进入外周循环中有关^[4,15]。

β-catenin 被认为是一种癌蛋白,与其可能是原癌基因的表达产物,也可激活并促进原癌基因表达有关^[16,17]。在本研究中,鼻腔鼻窦内翻性乳头状瘤患者血清 SCCAg、β-catenin 的表达水平均明显升高,与 Makihara^[18] 等的研究结果相符,提示血清 SCCAg、β-catenin 与鼻腔鼻窦内翻性乳头状瘤的关系密切。

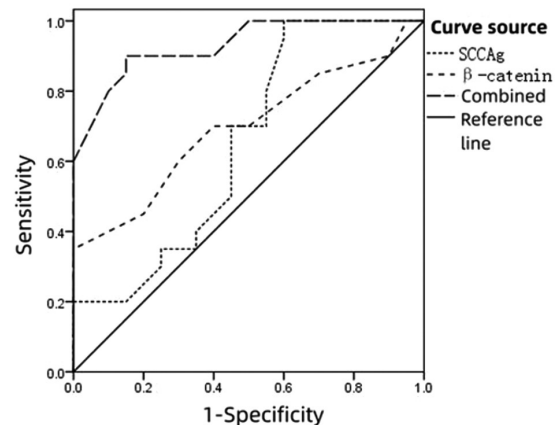


图 1 血清 SCCAg、β-catenin 预测鼻腔鼻窦内翻性乳头状瘤术后复发的 ROC 曲线

Fig.1 ROC curves of serum SCCAg and β-catenin for predicting postoperative recurrence of nasal nasal sinus inverted papilloma

本研究结果初步显示了血清 SCCAg、β-catenin 很可能与鼻腔鼻窦内翻性乳头状瘤的病情演变有关,然而关于鼻腔鼻窦

内翻性乳头状瘤病理特征与患者血清 SCCAg、 β -catenin 的关系如何,有待明确。Huchet^[19]等以鼻腔鼻窦内翻性乳头状瘤患者作为研究对象,发现患者血清 SCCAg 表达水平与其病情恶化密切相关,尤其在细胞增生活跃或不典型增生时,血清 SCCAg 表达水平较高。也有研究表明, β -catenin 的异常表达,可激活其下游靶基因,导致鼻腔鼻窦内翻性乳头状瘤细胞大量增殖,极易侵袭周围组织器官,形成粘连^[20]。另外,一些研究认为,SCCAg 和 β -catenin 含量增加均可能增大鼻腔鼻窦内翻性乳头状瘤患者发生恶性病变,与 SCCAg 和 β -catenin 分别从不同的机制,抑制细胞凋亡和促进细胞增殖、浸润有关^[21,22]。本研究分析了不同 Krouse 分期、肿瘤体积、肿瘤病理分类的鼻腔鼻窦内翻性乳头状瘤患者血清 SCCAg、 β -catenin 的表达水平,结果显示:T3-T4 组、肿瘤体积 $\geq 20 \text{ cm}^3$ 组和增生活跃组血清 SCCAg、 β -catenin 的表达水平均明显升高,分别高于 T1-T2 组、肿瘤体积 $< 20 \text{ cm}^3$ 组、非增生活跃组,有效说明了鼻腔鼻窦内翻性乳头状瘤患者血清 SCCAg、 β -catenin 的表达水平与其 Krouse 分期、肿瘤体积、肿瘤病理分类有关。值得注意的是,有研究认为,血清 SCCAg、 β -catenin 并不必然与鼻腔鼻窦内翻性乳头状瘤的病理特征有关^[23],这一观点与本研究结果不同,究其原因,考虑在于两项研究的样本量及病情严重程度不同有关。尽管如此,更多的研究显示,SCCAg、 β -catenin 参与鼻腔鼻窦内翻性乳头状瘤的病情进展,检测血清 SCCAg、 β -catenin 表达水平,有助于患者的病情评估。

越来越多的研究表明,随着鼻腔鼻窦内翻性乳头状瘤患者的病情进展,其面临术后复发或癌变的可能性随之增大^[24,25]。不管鼻腔鼻窦内翻性乳头状瘤患者接受何种治疗,如手术切除、术后药物治疗,均有必要提前对其病情进行评估,了解术后复发的风险,目的是及时予以有效治疗,增加临床获益^[26,27]。然而血清 SCCAg、 β -catenin 表达水平与鼻腔鼻窦内翻性乳头状瘤术后复发的关系如何,相关研究鲜有报道。以往研究显示,术后复发的鼻腔鼻窦内翻性乳头状瘤患者术前血清 SCCAg 的表达水平往往高于预后良好的患者^[28]。也有研究表明,恶性肿瘤患者血清 β -catenin 表达水平与其病情严重程度呈正相关,若患者术前血清 β -catenin 高水平表达,往往预示着术后预后较差,复发的风险较大^[29,30]。基于我们的临床实践,认同上述观点,并推测 SCCAg 和 β -catenin 均可能促进鼻腔鼻窦内翻性乳头状瘤细胞的增殖、侵袭和转移,致使高水平表达 SCCAg 和 β -catenin 的患者术后面临病情复发的风险较大,原因在于手术切除不彻底、术后药物治疗未有效控制肿瘤复发。与此同时,本研究使用 ROC 曲线分析,发现血清 SCCAg 联合 β -catenin 预测鼻腔鼻窦内翻性乳头状瘤患者术后复发的效能较好。由此可见,在鼻腔鼻窦内翻性乳头状瘤的诊治期间,应重视血清 SCCAg、 β -catenin 表达水平对病情评估及治疗方案制定的指导意义。

综上所述,鼻腔鼻窦内翻性乳头状瘤患者血清 SCCAg、 β -catenin 的表达水平均明显升高,两者在不同 Krouse 分期、肿瘤体积、肿瘤病理分类的患者中差异明显,联合可提高对术后复发的预测效能。本研究创新之处在于初步揭示了血清 SCCAg、 β -catenin 与鼻腔鼻窦内翻性乳头状瘤病理特征的关系,为研究此病的发病机制开辟了新方向。但由于本研究病例

数不多,来源于单中心,未分析血清 SCCAg、 β -catenin 与鼻腔鼻窦内翻性乳头状瘤远期预后的关系,有待日后深入分析 SCCAg、 β -catenin 在鼻腔鼻窦内翻性乳头状瘤发病过程中的具体作用机制,明确 SCCAg、 β -catenin 对制定鼻腔鼻窦内翻性乳头状瘤治疗方案的指导作用。

参考文献(References)

- [1] 于文玲,刘兆会,李书玲,等.鼻腔鼻窦内翻性乳头状瘤内骨化的 CT 特征及其与术中肿瘤根蒂位置的对照研究 [J]. 中华放射学杂志, 2021, 55(6): 633-637.
- [2] Trent MS, Goshtasbi K, Hui L, et al. A Systematic Review of Definitive Treatment for Inverted Papilloma Attachment Site and Associations With Recurrence[J]. Otolaryngol Head Neck Surg, 2022, 167(3): 425-433.
- [3] Makihara S, Kariya S, Naito T, et al. Attachment-oriented endoscopic surgical management for inverted papillomas in the nasal cavity and paranasal sinuses[J]. Auris Nasus Larynx, 2019, 46(5): 748-753.
- [4] Jechová A, Balatková Z, Plzák J. Respiratory epithelial adenomatoid hamartoma - typical but underdiagnosed pathology of nasal cavity and sinuses[J]. Cas Lek Cesk, 2019, 158(6): 253-255.
- [5] Promsopa Chakapan, Suwansri Supakan, Khuntikij Paiwon, 等.鼻窦内翻性乳头状瘤和鼻息肉患者的血清鳞状细胞癌抗原水平[J]. 中华耳鼻咽喉头颈外科杂志, 2021, 56(2): 160.
- [6] Zhang S, Gao J, Niu R, et al. Association between squamous cell carcinoma antigen level and EGFR mutation status in Chinese lung adenocarcinoma patients[J]. J Clin Lab Anal, 2022, 36(9): e24613.
- [7] 赵文辉. 甲状腺癌中骨桥蛋白、E-钙黏蛋白、 β -连环蛋白的表达及其与预后的关系[J]. 广西医学, 2019, 41(1): 48-51, 66.
- [8] 尹清, 孟凡玉, 缪志海. 宫颈癌前病变患者高危型人乳头状瘤病毒 DNA 载量及甲状腺癌相关因子 1 和 β -连环蛋白检测分析 [J]. 中国卫生检验杂志, 2020, 30(23): 2877-2879, 2897.
- [9] Khattab FM, Samir MA. Measurement of squamous cell carcinoma antigen 2 in lichen planus patients [J]. J Cosmet Dermatol, 2020, 19(7): 1780-1784.
- [10] Uzun L, Ozkanli S, Kalcioğlu MT, et al. Bilateral multifocal inverted papilloma with osseous metaplasia of the sinonasal cavity [J]. Braz J Otorhinolaryngol, 2020, 86(4): 520-522.
- [11] 李伟, 张建军, 刘晶, 等. 常规 MRI 参数联合纹理分析鉴别鼻腔鼻窦内翻性乳头状瘤及其恶变的价值 [J]. 中国 CT 和 MRI 杂志, 2023, 21(8): 30-33.
- [12] Mahat A, Yadav GK, Neupane D, et al. Role of radiological corroboration in a locally aggressive inverted papilloma: a case report [J]. Ann Med Surg (Lond), 2023, 85(10): 5171-5175.
- [13] Sagar P, Singh I, Rajpurohit P, et al. Inverted papilloma presenting as unilateral proptosis: A case report with review of literature[J]. Saudi J Ophthalmol, 2019, 33(4): 413-416.
- [14] Chang C, Chen J, Huang CH, et al. Time-Dependent Squamous Cell Carcinoma Antigen in Prediction of Relapse and Death of Patients With Cervical Cancer[J]. J Low Genit Tract Dis, 2020, 24(1): 38-42.
- [15] Benito V, Lubrano A, Pérez-Regadera JF, et al. Posttreatment squamous cell carcinoma antigen as a survival prognostic factor in patients with locally advanced cervical cancer. A Spanish multicenter study. The SEGO Spain-GOG group [J]. Gynecol Oncol, 2021, 162(2): 407-412.

- [16] Wang Z, Li Z, Ji H. Direct targeting of β -catenin in the Wnt signaling pathway: Current progress and perspectives[J]. *Med Res Rev*, 2021, 41(4): 2109-2129.
- [17] 石林, 翟长文, 袁存存, 等. β -连环蛋白、c-myc、p16 在鼻腔鼻窦黏膜黑色素瘤中的表达及临床意义[J]. *复旦学报(医学版)*, 2022, 49(3): 369-375.
- [18] Makihara S, Kariya S, Naito T, et al. Attachment-oriented endoscopic surgical management for inverted papillomas in the nasal cavity and paranasal sinuses[J]. *Auris Nasus Larynx*, 2019, 46(5): 748-753.
- [19] Huchet V, Cockenpot V, Lesnik M, et al. A Rare Cause of SCC Antigen Elevation: Inverted Sinonasal Papilloma [J]. *Clin Nucl Med*, 2021, 46(12): 587-588.
- [20] Ishidori H, Okihara H, Ogawa T, et al. Nasal obstruction during the growth period modulates the Wnt/ β -catenin pathway and brain-derived neurotrophic factor production in association with tyrosine kinase receptor B mRNA reduction in mouse hippocampus [J]. *Eur J Neurosci*, 2022, 55(1): 5-17.
- [21] 冯志英, 李波. 血清 TSGF、SCCAg 及 MMP3 联合检测在鼻咽癌诊断中的临床价值[J]. *中国实验诊断学*, 2021, 25(4): 507-510.
- [22] 刘杰, 魏建国, 许春伟, 等. β -catenin 在软组织肿瘤和组织起源未定的实质脏器肿瘤中的研究进展 [J]. *肿瘤学杂志*, 2019, 25(4): 349-354.
- [23] Li J, Xue K, Zheng Y, et al. RORA Overexpression Alleviates Nasal Mucosal Injury and Enhances Red Blood Cell Immune Adhesion Function in a Mouse Model of Allergic Rhinitis via Inactivation of the Wnt/ β -Catenin Signaling Pathway [J]. *Int Arch Allergy Immunol*, 2019, 180(2): 79-90.
- [24] 慕继霞, 武新荣, 卢美美. 鼻内镜治疗鼻腔鼻窦内翻性乳头状瘤的临床效果及复发因素分析 [J]. *实用癌症杂志*, 2022, 37(8): 1289-1292.
- [25] 王明婕, 侯丽珍, 周兵, 等. 鼻腔鼻窦内翻性乳头状瘤恶变的相关危险因素分析[J]. *临床耳鼻咽喉头颈外科杂志*, 2021, 35(7): 627-632.
- [26] Alotaiby F, Islam MN, Bhattacharyya I, et al. Carcinosarcoma Arising from Inverted Papilloma in a Patient with History of Radiotherapy for Sinonasal Squamous Cell Carcinoma[J]. *Am J Case Rep*, 2020, 21(4): e921827.
- [27] Karpischenko SA, Bolozneva EV, Bibik PR, et al. Vozmozhnosti komp'yuter-assistirovannykh navigatsionnykh sistem v operativnom lechenii khronicheskikh sinusitov, novoobrazovaniy polosti nosa i okolonosovykh pazukh [Potential of computer-assisted navigation systems in the surgical treatment of chronic sinusitis, nasal cavity and paranasal sinuses tumors] [J]. *Vestn Otorinolaringol*, 2019, 84(4): 6-12.
- [28] Promsopa C, Suwansri S, Khuntikij P. The serum squamous cell carcinoma antigen level in inverted sinonasal papilloma and nasal polyps patients [J]. *World J Otorhinolaryngol Head Neck Surg*, 2020, 7(1): 23-27.
- [29] Song L, Wang X, Qu X, et al. Transcription Factor Specificity Protein 1 Regulates Inflammation and Fibrin Deposition in Nasal Polyps Via the Regulation of microRNA-125b and the Wnt/ β -catenin Signaling Pathway[J]. *Inflammation*, 2022, 45(3): 1118-1132.
- [30] Zhu L, Tian Q, Gao H, et al. PROX1 promotes breast cancer invasion and metastasis through WNT/ β -catenin pathway via interacting with hnRNPK[J]. *Int J Biol Sci*, 2022, 18(5): 2032-2046.

(上接第 2741 页)

- [22] Li P, Zheng X, Wu Y, et al. The efficacy of parecoxib for pain control after hysterectomy: a meta-analysis of randomized controlled studies [J]. *J Matern Fetal Neonatal Med*, 2021, 34(21): 3488-3495.
- [23] Hong C, Xie HY, Ge WK, et al. The efficacy of parecoxib in improving pain after total knee or total hip arthroplasty: Systematic review and meta-analysis [J]. *Medicine (Baltimore)*, 2022, 101(38): e30748.
- [24] Chen F, Fan Y, Zhu S. Postoperative analgesic effect of parecoxib sodium local anesthesia in patients with breast cancer through systematic review and meta-analysis [J]. *Gland Surg*, 2021, 10(11): 3082-3096.
- [25] Nammour M, Desai B, Warren M, et al. Anterior Interosseous Nerve Palsy After Shoulder Arthroscopy Treated With Surgical Decompression: A Case Series and Systematic Review of the Literature[J]. *Hand (N Y)*, 2021, 16(2): 201-209.
- [26] Hurley ET, Maye AB, Thompson K, et al. Pain Control After Shoulder Arthroscopy: A Systematic Review of Randomized Controlled Trials With a Network Meta-analysis [J]. *Am J Sports Med*, 2021, 49(8): 2262-2271.
- [27] Park JP, Marwan Y, Alfayez SM, et al. Arthroscopic management of synovial chondromatosis of the shoulder: a systematic review of literature[J]. *Shoulder Elbow*, 2022, 14(1 Suppl): 5-15.
- [28] Zhao J, Luo M, Pan J, et al. Risk factors affecting rotator cuff retear after arthroscopic repair: a meta-analysis and systematic review [J]. *J Shoulder Elbow Surg*, 2021, 30(11): 2660-2670.
- [29] Zhang M, Yang Z, Zhang B, et al. Does the critical shoulder angle decrease after acromioplasty? A systematic review and meta-analysis [J]. *J Orthop Surg Res*, 2022, 17(1): 28.