

脾切除对肝纤维化大鼠肝脏 TGFβ 1 的表达和血清 TGFβ 1 水平的影响

丁 宁¹ 易 征¹ 周 凯² 曹 彦²

(1 长沙市中心医院 湖南 长沙 410011 2 湖南省人民医院 湖南 长沙 410005)

摘要 目的:研究脾切除对肝纤维化大鼠肝脏 TGFβ 1 的表达和血清 TGFβ 1 水平的影响,探讨脾切除在肝纤维化中的意义。方法:用 CCL₄ 建立 50 例肝纤维化大鼠模型。于建模第 3 周、6 周、及 8 周分别取大鼠肝脏和脾脏标本。用免疫组化 SP 方法测定其 TGFβ 1 的表达,HE 和姬姆萨染色检测肝纤维化。应用双抗体夹心 ELISA 方法测定 15 例模型大鼠行脾脏切除前后的血清 TGFβ 1 水平,以及 15 例对照组大鼠的血清 TGFβ 1 水平,并于术后 4 周取两组大鼠的肝脏标本,用免疫组化 SP 方法测定其 TGFβ 1 的表达。应用 CMIAS8 彩色图像系统对阳性目标进行分析和处理。结果:随着肝纤维化程度的进展,大鼠肝脏和脾脏 TGFβ 1 的表达也随之增加(P<0.01)。脾切除组大鼠其血清 TGFβ 1 的水平显著低于对照组大鼠(P<0.05),且脾切除组大鼠肝脏 TGFβ 1 的表达低于对照组大鼠(P<0.05)。结论:脾切除术在一定程度上可延缓肝纤维化的发展。

关键词 转化生长因子 β 1 肝纤维化 脾切除 免疫组织化学 ELISA

中图分类号:R657 文献标识码:A 文章编号:1673-6273(2011)08-1458-03

Effects of splenectomy on the expression of TGFβ 1 in the liver and the serum level of TGFβ 1 of the rats with hepatic fibrosis

DING Ning¹, YI Zheng¹, ZHOU Kai², CAO Yan²

(1 Central Hospital Of Changsha ChangSha Hunan 410011; 2 People's Hospital Of Hunan Province, ChangSha, Hunan, 410005, China)

ABSTRACT Objective: To study the effects of splenectomy on the expression of TGFβ 1 in the liver and the serum level of TGFβ 1 of the rats with hepatic fibrosis and discuss the effects of splenectomy on hepatic fibrosis. **Methods:** By hypodermic injection CCL₄, we established 50 rat models with hepatic fibrosis, then took different samples of the livers and spleens of the rats in 3, 6, and 8 weeks. We also took liver samples of the rats with splenectomy after 4 weeks. The expressions of TGFβ 1 in the spleen and liver were detected by immunohistochemistry technique and the degree of hepatic fibrosis were detected by HE and Masson's staining. IOD for TGFβ 1 were measured by CMIAS8 computer colour image analysis systems. The serum levels of TGFβ 1 were analyzed by ELISA technique. **Results:** The results indicated that with the development of hepatic fibrosis, the expression of TGFβ 1 in the liver and spleen increased (P<0.01). The serum levels of TGFβ 1 of the rats after splenectomy were significantly lower than which of the rats without splenectomy (P<0.05). And the expressions of TGFβ 1 in the liver of the rats with splenectomy were less than which of the rats without splenectomy (P<0.05). **Conclusions:** we can infer that to some extent, splenectomy may delay the development of hepatic fibrosis.

Key Words: transforming growth factor beta 1, hepatic fibrosis, splenectomy, immunohistochemistry, ELISA.

Chinese Library Classification(CLC):R-657 R657.31 Document code:A

Article ID:1673-6273(2011)08-1458-03

前言

肝硬化门脉高压症是外科上消化道出血的常见病因。脾大脾功能亢进是门脉高压症的主要表现之一,其表现为脾脏肿大,血小板和白细胞减少等。而肝硬化门脉高压症手术中对于脾脏的处理,学者们持不同意见。有学者发现,脾脏参与了肝纤维化的发生,保留脾脏可导致脾功能亢进症状的延续并加重肝纤维化。近来研究发现 TGFβ 1 在肝纤维化的发生发展中有着重要的作用。本实验旨在研究脾切除对于肝纤维化大鼠肝脏 TGFβ 1 的表达和血清 TGFβ 1 浓度的影响,从而探讨脾切除在肝纤维化中可能的作用。

1 材料与方法

作者简介:丁宁(1982-),男,电话:0731-85667934,

Email:dingning_422@hotmail.com

(收稿日期:2011-01-21 接受日期:2011-02-15)

1.1 大鼠肝纤维化造模的建立

SD 大鼠(实验动物中心提供)50 只,体重(200±50)g,标准化饲养 1 周后,按 50% CCL₄ 橄榄油溶液 3ml/kg 体重,皮下注射每周两次共 8 周。每次注射前测量大鼠的体重,根据体重变化及一般状况调整注射剂量。

1.2 手术方法

脾切除:术前 8h 禁食水,腹腔注射水合氯醛后固定,术区备皮消毒,铺无菌单,取左上腹部纵切口,逐层切开腹壁进入腹腔。游离脾脏周围韧带,1 号线双扎脾的全部血管,行脾切除术,如有副脾一并切除,检查无活动性出血后逐层关腹。术中各个环节严格遵照无菌原则。术后 12h 自由饮用 20%葡萄糖,24h 自由进食。假手术组:术中切除部分大网膜,搬动脾脏后逐层关腹。

1.3 标本采集及处理

分别于造模第 3 周、6 周、8 周,用断颈法处死大鼠,各取 5 只大鼠肝脏和脾脏标本,每只大鼠的肝脏和脾脏分别切片 5 张。对肝脏行 HE 和姬姆萨染色,以观察其肝纤维化的程度。对

每个时期大鼠各 20 张肝脏和脾脏切片标本行 TGF-β 1 免疫组化染色。

造模 8 周后，不再对大鼠皮下注射 CCL₄，只进行普通饲养。将 30 例肝纤维化模型大鼠随机分为两组。15 例模型大鼠行脾切除术，于脾切除术前和术后 2 周、4 周分别穿刺股静脉采血 1ml，室温凝固 30 分钟，离心 1500 转×15 分钟，收集血清后，置于 -40℃ 保存。而 15 例对照组大鼠，不予以脾切除，只进行假手术，并在相应的时间采血保存。应用 ELISA 法测定两组大鼠血清 TGF-β 1 的水平。并于术后 4 周取两组大鼠肝脏标本行 TGF-β 1 免疫组化染色。实验结束时，手术组死亡 2 只，对照组全部存活。

1.4 TGF-β 1 免疫组化观察及图像分析

图像处理：应用 CMIAS8 彩色图像系统分析，尺寸定标：0.471，同时设密度定标校正，去除切片厚度等因素的影响。组织切片放大倍数 10×40，每张切片分别取 5 个视野观察，测量框面积 173.325μm²。TGFβ 1 参数选择积分光密度(IOD)。IOD 值越高，TGFβ 1 的表达越强。

1.5 统计分析方法

实验中各项指标的所有数据采用 $\bar{x} \pm s$ 表示，计量资料间差异的比较用 t 检验，应用 SPSS13.0 统计软件包进行处理。P<0.05 认为具有显著性。

2 结果

2.1 大鼠肝纤维化造模的结果

从大体标本观察，大鼠皮下注射 CCL₄ 后，肝脏逐渐肿胀，颜色变为暗红，以后体积缩小，颜色较正常变浅，而且可以看见

肝脏表面有明显的小结节。肝脏病理学检查证实，正常大鼠肝小叶结构完整，肝细胞以中央静脉为中心呈放射状排列，随着造模时间的延长，肝纤维化的程度逐渐加重，第 3 周以肝细胞气球样变为主，可见轻度坏死，炎性细胞轻微浸润，少量纤维组织沉积，第 6 周以上病变继续加重，肝小叶结构出现破坏，肝细胞变性、坏死明显，中度炎性细胞浸润，纤维渐呈纤维带状，但无明显分界形成，第 8 周纤维化持续加重，形成纤维间隔，广泛形成假小叶。

2.2 随着肝纤维化程度的发展，大鼠肝脏 TGFβ 1 的表达也逐渐增加

TGFβ 1 主要位于肝非实质细胞胞浆内，这些细胞分布在汇管区、纤维间隔、炎症区，少数在肝窦内。纤维组织中有少量 TGFβ 1 存在，少数肝细胞胞浆内也有 TGFβ 1 存在。正常肝组织有少量 TGFβ 1 表达(图 1)。随着肝纤维化程度的发展，大鼠肝脏 TGFβ 1 的表达也逐渐增加(表 1)。

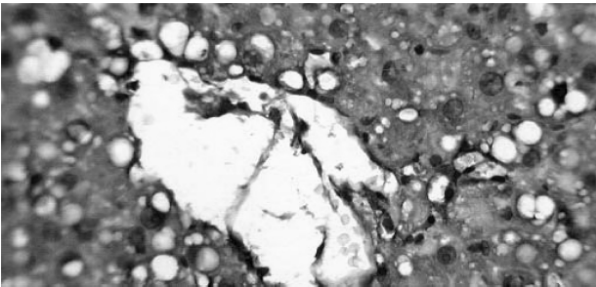


图 1 大鼠肝脏组织 TGFβ 1 免疫组化(×400) 红色箭头表示 TGFβ 1 阳性

Fig.1 the expression of TGFβ 1 in the liver (×400)

表 1 大鼠肝脏 TGFβ 1 的表达
Table 1 The expression of TGFβ 1 in the liver

Group	Normal	3 weeks	6 weeks	8 weeks
IOD	26.81±5.42	80.21±10.98*	134.60±12.12**	204.60±15.76***

Note: * P<0.01 3 weeks group compard with normal group ; ** P<0.01 6 weeks group compared with 3 weeks group; *** P<0.01 8 weeks group compared with 6 weeks group.

2.3 随着肝纤维化程度的发展，大鼠脾脏 TGFβ 1 的表达也逐渐增加

在肝纤维化中，TGFβ 1 主要位于脾脏的非实质细胞胞浆内，在纤维组织中也有少量 TGFβ 1 存在，而在正常脾脏组织的视野内也有较少的表达(图 2)。随着肝纤维化程度的发展，大鼠脾脏 TGFβ 1 的表达也逐渐增加(表 2)。

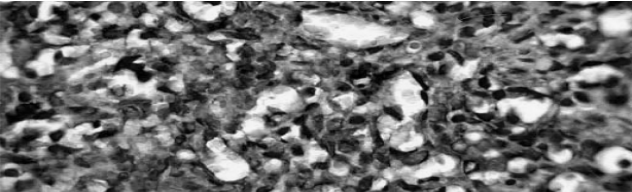


图 2 大鼠脾脏组织 TGFβ 1 免疫组化(×400) 红色箭头表示 TGFβ 1 阳性
Fig.2 the expression of TGFβ 1 in the spleen (×400)

表 2 大鼠脾脏 TGFβ 1 的表达
Table 2 The expression of TGFβ 1 in the spleen

Group	Normal	3 weeks	6 weeks	8 weeks
IOD	22.40±4.76	59.96±10.17*	98.81±7.40**	180.46±11.03***

Note: * P<0.01 3 weeks group compard with normal group ; ** P<0.01 6 weeks group compared with 3weeks group; *** P<0.01 8 weeks group compared with 6 weeks group.

2.4 脾切除组大鼠其术后 2 周和 4 周的血清 TGF-β 1 的水平 显著低于对照组

表 3 血清 TGF-β 1 的水平(pg/ml)
Table 3 The serum level of TGFβ 1 (pg/ml)

Group	Before surgery	2weeks after surgery*	4 weeks after surgery**
Splenectomy	380.565± 35.826	394.149± 36.297	417.087± 31.785
Fake surgery	385.870± 35.359	421.014± 38.663	442.808± 39.228

Note: * P<0.05 2 weeks after surgery group compard with Fake surgery group ; ** P<0.05 4 weeks after surgery group compared with Fake surgery group.

2.5 脾切除组大鼠其术后 4 周肝脏 TGF-β 1 的表达显著低于 对照组

表 4 脾切除术组与对照组大鼠肝脏 TGFβ 1 的表达
Table 4 The expression of TGFβ 1 in the liver of splenectomy group and fake surgery group

Group	Splenectomy	Fake surgery
IOD	224.34± 9.45*	240.40± 11.73

Note: * P<0.05 Splenectmy group compared with Fake surgery group.

3 讨论

肝纤维化是机体对慢性肝损伤的一种修复反应,是慢性肝病的共有病理变化。各种因素通过不同方式和途径作用于肝脏中的星状细胞以及纤维形成细胞,导致其生物学及功能变化,使细胞外基质合成和代谢发生紊乱,从而引起肝纤维化。TGF-β 1 对于 ECM 的合成和代谢具有重要调节作用,由于其对肝纤维化病变发生过程中相关细胞的初始激活作用及其促进 ECM 的异常过度沉积的特性,使 TGFβ 1 在纤维化病变中发挥着非常重要的病理作用^[1-5]。在本实验中,我们通过对大鼠肝脏 TGFβ 1 免疫组化结果分析,发现随着肝纤维化的进展,肝脏 TGFβ 1 的表达也逐渐增加。很多学者研究表明,肝脏 TGFβ 1 的表达与肝纤维化的程度成正相关^[6-10]。这与我们的实验结果是基本一致的,进一步证明了 TGFβ 1 能够促进肝纤维化的发展。

关于脾脏在肝纤维化发展过程中的作用,很多学者有过研究。NterJ^[11]等研究发现,保留脾的动物肝组织切片中有明显的炎性细胞(淋巴巨噬细胞)浸润和肝细胞损害严重,而脾切除动物中不明显,提示炎性细胞的浸润参与了肝硬化的形成。脾脏本身是活化这些炎性细胞的主要场所,脾脏可促进各种炎性细胞的吞噬游走等功能,因此脾脏可以促进肝纤维化的发展。我们通过对大鼠脾脏 TGFβ 1 免疫组化的结果分析,同样显示,随着肝纤维化的进展,脾脏 TGFβ 1 也逐渐增加,由此可见脾脏参与了肝纤维化的发展。

Murata^[12]等通过鼠的肝硬化模型研究发现,病理脾切除具有促进肝细胞再生的作用,从而在一定程度上改善肝纤维化。我们通过动态检测脾切除术后大鼠血清 TGFβ 1 的水平发现,脾切除能显著降低大鼠血清 TGFβ 1 的水平,而且手术组大鼠肝脏 TGFβ 1 的表达明显低于对照组,也说明脾切除能降低大鼠肝脏 TGFβ 1 的表达。由于随着肝纤维化的进展,大鼠脾脏中 TGFβ 1 的表达也逐渐增加。我们考虑,脾切除术之所以能减少大鼠肝脏 TGFβ 1 的表达以及降低大鼠血清 TGFβ 1 的水平,是因为脾脏被切除后,脾源性 TGFβ 1 已不存在于大鼠体内,所以导致术后 TGFβ 1 水平的下降。而 TGFβ 1 是促进肝纤维化发展的重要因子,因此脾切除手术能在一定程度上延缓肝纤维化的发展。

参考文献(References)

[1] Gao CF, Lu LG. Basic and clinical aspects in fibrotic disease. [J] Shanghai Science and Technology Publishing House, 2004.90 -99

[2] Gressner AM, Weiskirchen R. The tightrope of therapeutic suppression of active transforming growth factor β : high enough to fall deeply [J] . Hepatol, 2006, 39: 856 -859

[3] Friedman SL. Molecular regulation of hepatic fibrosis, an intergrated cellular response to tissue injury [J]. Biol Chem, 2007, 275:2247 -2250

[4] Steven J,Lewindon,TamaraN,et al.The role of hepatic stellate cells and transforming growth factor-β 1 in cystic fibrosis liver disease [J]. Am JPathol, 2002,160(5) :1705-1715

[5] PonceletAC, SchnaperHW. Sp1 and Smad proteins cooperate to mediate transforming growth factor-beta1 induced alpha2(I) collagen expression in human glomerular mesangial cells [J]. Bi olChem, 2001,276:6983-6992

[6] Liu C,Caca MD,Swenson ES,et al.Smad2 and 3 are differen tially activated by transforming growth factor beta in quiescent and activate-d hepatic stellate cells. [J] Bio Chem,2003,278(13):11721-11728

[7] ChadjichristosC, GhayorC, HerrouinJF,etal. Down-regulation of huma-n typeII collagen gene expression by transforming growth factor-beta1 (TGF-beta1)in articular chondrocytes involves SP3/SP1 ratio [J]. BiolChem,2002,277:43903-43917

[8] FlisiakR, MaxwellIP. Plasma tissue inhibitor of metallo- proteinases-1 and transforming growth factor beta-1—Possible non-invasive biomakers of hepatic fibrosis in patients with chronic B and C hepatic. [J]Hpatoenterology, 2002, 49 (4): 1369-1372

[9] PhilipsN ,KellerT, GonzalezS. TGFbeta like regulation of ma trix metallo-proteinases by anti-transforming growth factor beta,and anti-transforming growth factor beta1 antibodies in dermal fibroblasts: implications for wound healing.Wound Repair [J]. Regen,2004,12: 53-59

[10] Dooley S,Devoux B,Laham B,et al.Modulation transforming growth factor beta response and signaling during transdifferentiation of rat hepatic stellate cellto myofibroblasts [J]. Hepatology,2000, 31: 1094-1106

[11] NterJ, Lewindon, TamaraN,etal.The role of hepatic stellate cells and transforming growth factor-β 1 in cystic fibrosis liver disease . [J] Am JPathol, 2002, 160 (5) :1705-1715

[12] MurataK, ShirakiK, SugimotoK, etal. Splenectomy enhances liver regeneration through tumor necrosis factor (TNF) alpha following dimethylNirosamie induced cirrhotic rat modal[J]. Hepatogastroente-rology, 2006,48:1022-1027