微波高温灭活及自体髂骨异体骨粒复合骨水泥修复治疗长骨骨巨细胞瘤骨缺损

孙海滨 杨彤涛 张明华 龙 华 范清宇 马保安 周 勇△

(第四军医大学唐都医院骨科 陕西 西安 710038)

摘要 目的：探讨微波高温灭活及自体髂骨、异体骨粒复合骨水泥修复骨巨细胞瘤病灶刮除后骨缺损的临床应用效果。**方法：**应用原位分离插入式微波天线高温灭活技术，自体髂骨、异体骨粒复合骨水泥修复 21 例长骨骨巨细胞瘤术后骨缺损，从手术技术、肿瘤复发情况、肢体关节功能等方面全面综合评价此方法临床应用效果。**结果：**21 例患者均获得骨性愈合，无骨折及内固定断裂发生，2 例复发，复发率 9.8%；肢体关节功能优 18 例（85.7%）、良 3 例（14.3%）、中差 0 例。**结论：**微波高温能彻底杀灭肿瘤组织降低复发率，自体髂骨保证与近关节软骨下骨愈合，异体骨粒复合骨水泥能良好充填残余瘤腔、且具有良好的生物力学性能，以防发生关节软骨面塌陷。

关键词：自体髂骨;异体骨粒;骨水泥;骨缺损;骨巨细胞瘤

中图分类号：R681.1 R318 **文献标识码：**A **文章编号：**1673-6273（2011）12-2310-04

Treating Methods of Giant Cell Tumor of Long Bone: Microwave Hyperthermia and Self-ilium, Allogeneic Bone Particles and Bone Cement Repair

SUN Hai-bin, YANG Tong-tao, ZHANG Ming-hua, LONG Hua, FAN Qing-yu, MA Bao-an, ZHOU Yong△

(Department of orthopaedics, Tangdou hospital, Fourth Military Medical University, Xi'an 710038, China)

ABSTRACT Objective: To evaluate the effectiveness of microwave hyperthermia for the treatment of giant cell tumor of long bone, followed by reconstruction of resulted bone defect with compound including self-ilium, allogeneic bone powders and bone cement. Methods: 21 cases of giant cell tumor of long bone were treated with hyperthermia by inserting microwave antennas after tumor exposure in situ and the resulted bone defect were reconstructed with the compound including self-ilium, allogeneic bone powders and bone cement. The effect of this method was evaluated comprehensively including the applying technology, recurrence rate of tumor and reserved function of limbs and joints. Results: All the cases gained the bone union, none of bone fracture and rupture of internal fixation plate was found. 2 cases recurred, and the recurrence rate was 9.8%. The reserved function of limbs and joints was excellent in 18 cases (85.7%), fine in 3 cases(14.3%), and none poor. Conclusion: Microwave hyperthermia could kill the tumors completely and decrease the rate of tumor recurrence, self-ilium might unite with subchondral bone, and allogeneic bone powders combined with bone cement could fill the resulted cavity to prevent the potential collapse of articular cartilage.

Key words: Self-ilium; Allogeneic bone powders; Bone cement; Bone defect; Giant cell tumor of bone

Chinese Library Classification: R681.1 R318 Document code : A

Article ID:1673-6273(2011)12-2310-04

骨巨细胞瘤(GCT)是临床中常见的骨肿瘤，好发于长骨干骺端，约占骨骼肌肉系统肿瘤的 10%，具有潜在恶性和较强的局部侵袭性，传统的病灶切除加植骨术效果欠佳，局部复发率高达 40%～60%[1]，且影响关节功能。自 2000 年开始，我们应用原位分离插入式微波天线阵列诱导高温原位灭活肿瘤组织，自体髂骨、异体骨粒复合骨水泥修复骨巨细胞瘤骨缺损治疗长骨骨巨细胞瘤技术，运用此方法治疗长骨骨巨细胞瘤且平均随访 6 月以上者共计 21 例。无论肿瘤学或功能学结果，均令人鼓舞。现将临床应用结果总结评价如下。

作者简介：孙海滨（1979-），男，硕士研究生，医师，主要研究方向：骨肿瘤基础与临床 Tel：15102960206, E-mail: shbin2004@sina.com

△通讯作者：周勇，电话：029-84777462

E-mail: gukezy@fmmu.edu.cn。

（收稿日期：2011-03-02 接受日期：2011-03-25）

1 材料和方法

1.1 一般资料

回顾性分析我科自 2004 年 4 月至 2010 年 1 月手术治疗并获得随访 6 月以上的长骨骨巨细胞瘤 21 例，其中股骨远端 14 例，胫骨近端 7 例，男 14 例，女 7 例，年龄 17 至 64 岁，平均 35 岁。按肿瘤的 X 线表现根据 Campanacci 等[2]标准分为 Ⅰ、Ⅱ、Ⅲ级：Ⅰ级显示骨内病损 7 例；Ⅱ级仍为骨内病损，但骨壳菲薄 10 例；Ⅲ级肿瘤扩展至骨外软组织 4 例。病理分级与影像学的表现不完全相符。其中合并病理性骨折者 2 例。随访 6 月至 5 年，平均 3.2 年。

1.2 原位分离插入式微波天线阵列诱导高温治疗手术方法

1.2.1 手术步骤 (1) 将瘤段骨与周围正常组织原位分离，瘤体表面保留一层正常组织，尤其对 Campanicci 分级Ⅲ级或复发

© 1994-2012 China Academic Journal Electronic Publishing House. All rights reserved. http://www.cnki.net

病例，以保证肿瘤手术外科安全边界。⑵ 于瘤段骨或瘤体表面均匀钻开数个直径 2-4mm 针孔，将自行研制的频率为 2,450MHz、额定最大输出功率为 800W 的微波治疗机之微波天线阵列均匀插入瘤体内解决了均匀加热、平衡加热的问题，瘤段后面放入保护血管、神经束及其他软组织的特制冷生理盐水循环降温系统保证周围正常组织不受高温影响。设定输出功率输入瘤段骨或瘤腔内使组织升温，设定灭活温度，瘤体内均匀植入测温针，监测周围软组织及瘤体内温度，控制瘤体内温度范围 90℃～100℃；通过周围正常组织另取入路将测温针插入关节腔，避免肿瘤组织扩散及污染周围正常组织，关节腔温度控制在 45℃以下，通常灭活时间为 10～30min。⑶ 瘤段灭活后骨质局部开窗，刮除微波灭火后的肿瘤组织及周围坏死组织，保留关节软骨及未被侵及破坏的骨皮质，仔细切刮软骨下骨，同时保留临近关节的完整连续性，不做截骨。肿瘤刮除后，瘤腔以酒精浸泡 10～15 分钟后用生理盐水反复冲洗，尽可能避免肿瘤细胞残留或脱落于手术野内。

1.2.2 骨缺损修复方法 (1)根据瘤腔大小取自体髂骨，设计修剪好自体髂骨与关节软骨的结合面，将髂骨顶紧关节软骨，髂骨和软骨面之间接触不佳处填充刮取的松质骨泥，均匀、紧密地填塞于瘤腔内，不留死腔(注意避免损伤关节面软骨)。⑵ 剩余骨缺损部位以灭活后的同种灭火异体骨颗粒与骨水泥按 1:1 比例均匀混合后填充修补，既改善了骨水泥的力学性质，又使其具有骨长入的生物学固定效应，它介于单纯骨水泥和异体骨之间，不但有坚韧的强度，又有良好的生物活性。⑶ 植骨满意后，瘤段选用合适金属内固定材料加强稳定性。

1.3 术后处理

术后住院期间观察切口有无感染，出院后随访观察植骨愈合、肿瘤复发、疼痛情况、膝关节活动度，对治疗的接受程度、支具辅助情况、行走能力、步态改变等。术后定期拍片观察骨愈合情况及有无肿瘤复发。3 个月后开始非负重功能锻炼。

2 结果

2.1 临床治疗肿瘤学及并发症结果

21 例患者均获得骨性愈合，无骨折及内固定断裂发生；2 例复发，均为院外手术复发再次住院病例，复发为软组织复发，再次手术扩大切除治愈，复发率 9.8%。其他脏器转移 0 例。无异体骨排异反应及内固定断裂发生。

2.2 肢体关节功能学结果

采用 Mankin 等[3]提出的疗效评定标准：(1)优：肿瘤无复发，肢体或局部功能基本正常，日常生活稍有受限者 18 例；(2)良：肿瘤无复发，无明显并发症及疼痛，但肢体功能受限，不用支具可以负重，可从事大部分日常生活，但不能从事剧烈活动者 3 例；(3)中：肿瘤无复发，但功能严重受限，需用支具，进行日常生活的能力不如术前者 0 例；(4)差：肿瘤复发、感染、骨折，需将异体骨取出或截肢者及死于远隔转移者 0 例。

3 讨论

目前长骨骨巨细胞瘤常用的外科治疗方法多为肿瘤刮除，修复重建，部分病例采用瘤段截除，大段异体骨或人工关节修复重建。上述方法存在的主要问题是术后尚有一定的复发比例及影响肢体关节功能、假体松动、远处转移等。高温能杀灭肿瘤细胞已成共识，我们将原位分离插入式微波天线阵列诱导高温原位灭活治疗骨肿瘤技术应用于长骨骨巨细胞瘤的外科治疗，认为该技术在控制局部病变复发方面具有独特优势，采用自体髂骨、异体骨粒及骨水泥修复骨缺损在保留肢体关节功能方面也有明显优势。

3.1 肿瘤复发率低

骨巨细胞瘤治疗方法目前尚存许多争议，不适当的外科治疗措施尤其是不适当的外科术式的选用是复发的重要原因[4~8]。外科切除后是否需要其他辅助治疗亦无定论[9]。我科采用原位分离、原位高温灭活肿瘤技术，术后随访 21 例病人复发 2 例，认为该技术杀灭肿瘤彻底，罕有肿瘤复发（如图 1D、E、F 所示）。此方法解决了均匀加热、深部加热、平衡加热等问题，既保证了温度在局部有一定的持续时间，又通过热传导作用使得作用局部有一定的热透射杀灭深度。灭火后局部骨质可为术后重建及后期骨质长入提供良好支架作用，这种术式及灭活方法可在不截骨的情况下提供一个相当于大段骨切除的安全界限，使得高温灭活更加可靠安全。高温灭活肿瘤后局部开骨窗，刮除已固化的瘤组织。这样大大减少了术中出血，也避免了血性瘤组织外溢造成播散。刮除瘤组织后（腔壁完整者）以酒精浸泡 10-15 分钟，以对残留瘤细胞起再次杀灭作用。

3.2 骨缺损修复牢靠

高温灭活后瘤腔壁菲薄像蛋壳，有的病例关节软骨下仅残留薄层骨质，有时软骨裸露，局部骨皮质因肿瘤破坏或手术切除而有巨大缺损，如用自体松质骨充填所需量大，用大块异体骨移植可出现排斥反应[10-14]。同时骨壳壁极靠近膝关节面，术后可因负重发生关节面的塌陷而影响关节功能，即使用松质骨充填，在固定中或负重后仍容易发生关节面塌陷。我科采用修整后的自体髂骨植骨可促进其与关节软骨下骨愈合并更符合关节软骨的原有形态，剩余残腔应用可塑性能良好的同种异体脱钙骨基质骨粒复合骨水泥材料修进行修复（如图 1B 所示），能有效地加固被肿瘤严重侵蚀的骨组织，可为被修复部位骨组织及肢体功能恢复提供较为坚固的生物力学支持，不仅增加了机械强度也解决了因单纯骨水泥填充造成水泥松动、发生骨折的不足。周勇[15]等实验研究认为异体骨粒复合骨水泥复合材料结构合理，骨粒在骨水泥内部可相互连接，并存在极多不规则自然裂隙，很快为大量新生的胶原纤维组织及矿化骨组织充填。如植入骨水泥较骨粒比例高，会导致骨组织长入困难；植入骨粒比例较骨水泥高会引起局部强度降低，出现关节面塌陷，因此骨水泥与自体髂骨异体骨粒复合物比例至关重要。同时骨水泥凝固时释放的聚合热达 80～90℃，对刮除缘形成再次高温灭活的作用。大约手术后半年，由于骨水泥的聚合热致使病灶内壁骨质坏死 - 血管长入 - 纤维化骨化使充填的骨水泥外周出现薄层反应骨。

3.3 肢体关节功能好

高温微波灭火术中完整保留骨与关节组织结构，不做截骨，避免了瘤段截除造成的骨与关节的严重破坏，其杀灭肿瘤细胞效果相当于瘤段截除而又在体内灭活，既不截骨又保留了关节结构是其最大的优点。同时微波灭火时关节内进行循环水

© 1994-2012 China Academic Journal Electronic Publishing House. All rights reserved. http://www.cnki.net

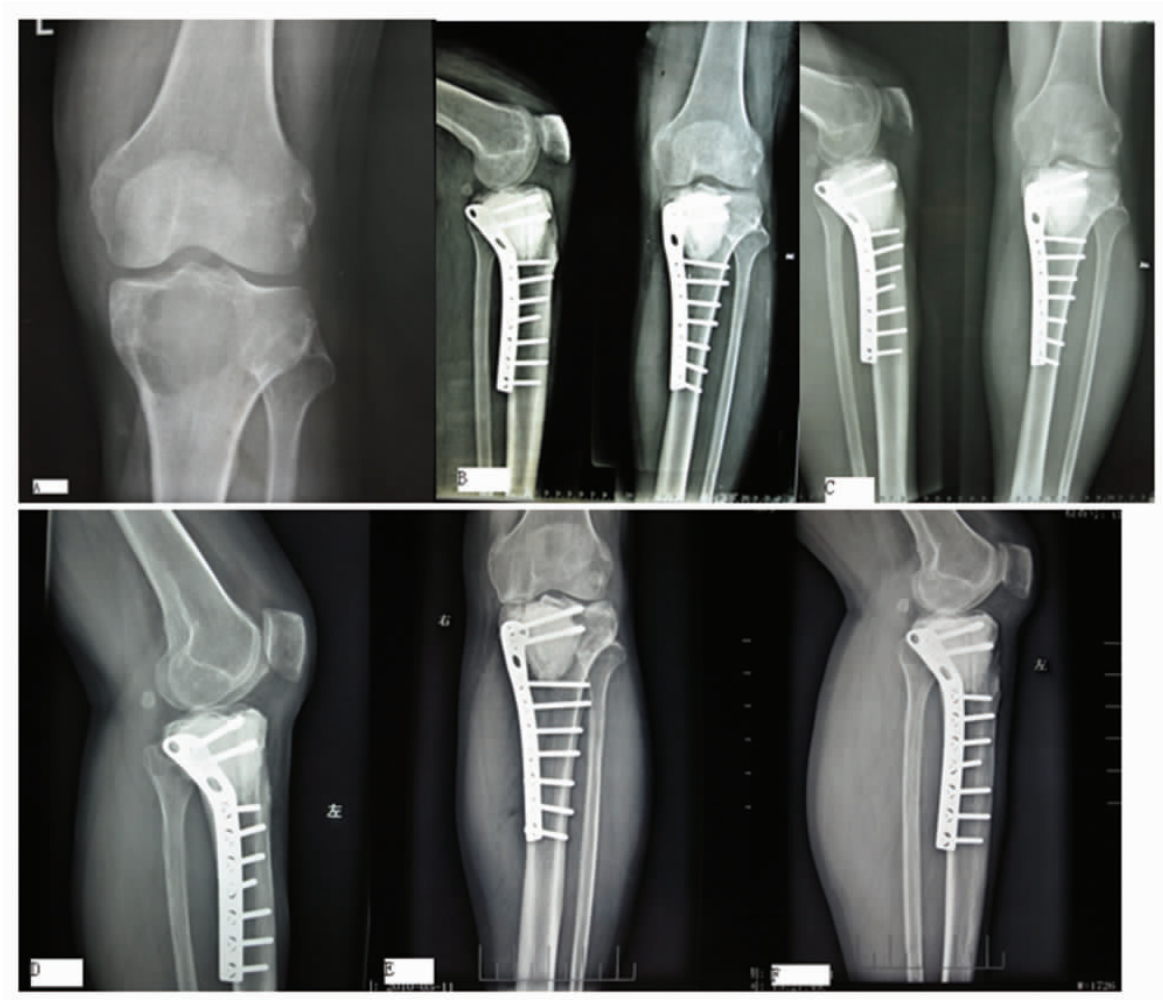

图 1 患者男性 32 岁 图 A 示术前 X 线表现，图 B、C、D、EF 分别为术后 1 年、2 年、3 年、4 年 X 线表现。

Figure1 Male,32 years old; A shows preoperative X-ray; B,C,D,E,F shows X-ray 1 year,2,3,4years after operation respectively

降温，保证关节软骨及关节内结构不受高温影响，有效地解决了传统肿瘤高温治疗的矛盾。因此，瘤内高温灭活虽然破坏了干骺端血运，常可通过关节内循环降温系统保护关节软骨面，从而获得良好的关节功能（如图 1B、C 及图 2A、B 所示）。同时微波高温灭活骨 6～12 个月内可在原位再血管化而成活，一旦出现骨修复再生征象，原被灭活的死骨就成为永久性的再生自体活骨支架。本方法既保留了部分骨皮质的相对连续性和一定的机械强度，也保护了关节软骨的活性。韦兴[16]等通过临床手术发现原位微波灭活治疗膝关节周围恶性骨肿瘤可获得优良的肢体关节功能。同时骨水泥具有良好的生物力学性能可保证不发生关节软骨面塌陷，另外填入的骨水泥很快与宿主骨结成一体，也可以早期负重活动，获得良好的关节功能锻炼，缩短疗程的同时也扩大了刮除手术的适应范围。植骨后加用合适金属内固定以预防骨折的发生。

图 2A、B 示患者术后 4 年膝关节屈伸活动度好

Figure 2 A and B show the knee joint has good function 4 years after operation

应用插入式微波天线阵列诱导高温原位灭活技术，自体髂骨、异体骨粒及骨水泥修复骨缺损治疗长骨骨巨细胞瘤在控制肿瘤及保留患者肢体关节功能方面有其独到的特殊优越性，该方法能获得优良的肿瘤学疗效及肢体关节功能。

参考文献(References)

[1] 胥少汀. 实用骨科学（第三版）[M]. 北京：人民军医出版社，2007.1416.
Xu Shao-ding. Practical Orthopedics [M]. Beijing :People's milirary medical press, 2007 :1416

[2] Campanacci M，Baldini N，Boriani S，et al. Giant cell tumor of bone. [J] Bone Joint Surg，1987,69(1):106-114

[3] Mankin HJ, GebhardtMC, JenningsLC, et al. Long-term results of allograft replacement in the management of bone tumors. [J]. Clin Orthop Relat Res. 1996(324): 86-97

[4] Guo Q C, Shen J N, Wang J, et al. Analysis of the factors affecting the recurrence of giant cell tumor of bone [J]. Zhonghua Wai Ke Za Zhi. 2006, 44(12): 797-800

[5] Becker W T, Dohle J, Bernd L, et al. Local recurrence of giant cell tumor of bone after intralesional treatment with and without adjuvant therapy.[J]. J Bone Joint Surg Am. 2008, 90(5): 1060-106

© 1994-2012 China Academic Journal Electronic Publishing House. All rights reserved. http://www.cnki.net

[6] 周勇,范清宇,马保安,等. 长骨骨巨细胞瘤相关复发因素分析(英文)[J]. 第四军医大学学报. 1999(10): 829-831
Zhou yong, Fan Qing-yu, Ma Bao-an, et al. Recurrence related factors of giant cell tumor of long bone. J FMMU, 1999;20(10):829-831

[7] 郭乾臣,沈靖南,王晋,等. 影响骨巨细胞瘤复发的预后因素分析[J]. 中华外科杂志. 2006, 44(12): 797-800
Guo Q C, Shen J N, Wang J, et al. Analysis of the factors affecting the recurrence of giant cell tumor of bone [J]. Zhonghua Wai Ke Za Zhi. 2006, 44(12): 797-800

[8] Becker W T, Dohle J, Bernd L, et al. Local recurrence of giant cell tumor of bone after intralesional treatment with and without adjuvant therapy.[J]. J Bone Joint Surg Am. 2008, 90(5): 1060-1067

[9] Errani C, Ruggieri P, Asenzio M A, et al. Giant cell tumor of the extremity: A review of 349 cases from a single institution.[J]. Cancer Treat Rev. 2010, 36(1): 1-7

[10] 郭卫,杨毅,李晓,等.四肢骨巨细胞瘤的外科治疗[J].中华骨科杂志, 2007,27(3): 177-182
Guo Wei, Yang Yi, Li Xiao, et a1. Surgical treatment of limbs giant cell tumours [J]. Chinaese journal of Orthopedics, 2007, 27 (3): 177-182(In Chinese)

[11] Abdelrahman M, Bassiony A A, Shalaby H, et al. Cryosurgery and impaction subchondral bone graft for the treatment of giant cell tumor around the knee.[J]. HSS J. 2009, 5(2): 123-128

[12] 郭世炳,云才,张晖,等.高温灭活骨粒骨水泥填充骨缺损治疗骨巨细胞瘤, [J]中华矫形外科杂志,2007 (8) :743-745
GUO Shi bing , YUN Cai , ZHANG Hui , et al.Hyperthermia Inactivation and Packing with Osseous Granula and Cement for Treatment of Giant Cell Tumor of Bone.[J] .Orthop J China. 2007 (8) 743-745(In Chinese)

[13] Datta N K, Ahamed S U, Miah M M, et al. Application of mixed bone graft (autograft + allograft) in the management of giant cell tumor of bone.[J]. Mymensingh Med J. 2010, 19(2): 225-231

[14] Muramatsu K, Ihara K, Taguchi T. Treatment of giant cell tumor of long bones: clinical outcome and reconstructive strategy for lower and upper limbs.[J]. Orthopedics. 2009, 32(7): 491

[15] 周勇,陈硕,范清宇等. 异体 DBM 骨粒复合 rhBMP-2 及骨水泥材料修复骨缺损的实验研究[J]. 中国骨肿瘤骨病, 2008,7(6):361-363
Zhou Yong, CHen Shuo, Fang Qing-yu, et a1.Experimental research of allogeneic bone powders with rhBMP-2 and bone cement repair bone defect [J]. Chianese Journal Of Bone Tumour And Bone Disease, 2008, 7(6): 361-363(In Chinese)

[16] 韦兴,史亚民,朱方正,等. 膝关节周围骨肿瘤原位微波灭活术后下肢功能的评价[J]. 中国骨肿瘤骨病, 2008,7(6):332-334
Wei Xing, Shi Ya-min, Zhu Fang-zheng, et a1. The evaluation of lower limber function after orginal microwave hyperthermia around knee joint bone tumours [J]. Chianese Journal Of Bone Tumour And Bone Disease, 2008, 7(6): 332-334(In Chinese)

·重要信息·

《分子影像学》第二版已正式出版发行

卜丽红[1] 戴薇薇[2]
(1 哈尔滨医科大学附属第四医院医学影像科 150001 ;2 人民卫生出版社医药教育出版中心第四编辑室)

由哈尔滨医科大学附属第四医院申宝忠教授主编的《分子影像学》第二版(ISBN :978-7-117-13344-9/R·13345) 一书已于 2010 年 9 月 14 日由人民卫生出版社出版发行。《分子影像学》是国内第一部分子影像学大型专著。对于分子影像学的基本概念、基本原理、基本方法和应用概况都有精彩而详细的论述,充分体现了国际分子影像学的最新进展。

《分子影像学》第二版由著名医学影像学家、中国工程院院士刘玉清教授和美国分子影像学专家、美国医学科学院院士 Sanjiv Sam Gamhbir 教授亲自作序。编委会包括美国哈佛大学、斯坦福大学等国外知名院校 7 名专家作为国外编委,国内多家知名大学、研究中心学术带头人 13 名作为国内编委,还包括国内外共 40 名专家参与编写。

全书共计 130 余万字,收录图片 378 幅,共分基础篇和应用篇。

基础篇共分 10 章,主要介绍了分子影像学的发展简史,分子成像的相关概念、基本原理、基本技术和设备等,内容较第一版更为精准、完善,覆盖面更加宽泛。着重针对探针合成这一当前分子成像研究的技术瓶颈,纳入了材料学、生物学和化学等相关技术内容。

应用篇共分 7 章,着重介绍了分子影像学技术的最新进展和应用情况,并详细介绍了分子成像在肿瘤、中枢神经系统和心血管系统疾病诊断中的应用情况,重点阐述了分子成像在监测基因治疗、活体细胞示踪以及新药研发等方面的最新研究进展,并就分子影像学向临床转化所面临的问题进行了深入剖析。

本书内容系统详实,深入浅出,图文并茂,可读性强。可供医学影像学专业、临床专业学生使用,并可为临床各学科研究生、临床医师及其他相关生命科学的研究人员提供参考。

《分子影像学》精装本定价 260 元, 全国各大书店有售。

© 1994-2012 China Academic Journal Electronic Publishing House. All rights reserved. http://www.cnki.net