doi: 10.13241/j.cnki.pmb.2015.11.002

不同低氧时间对 SD 大鼠颏舌肌肌纤维类型的影响 *

秦 文[1] 江丽斌[1] 刘文佳[2] 邵金陵[1] 郭 涛[1△]

（1 第四军医大学口腔医院正畸科 军事口腔医学国家重点实验室 陕西 西安 710032；
2 第四军医大学口腔医院组织工程研究中心 军事口腔医学国家重点实验室 陕西 西安 710032）

摘要 目的：观察不同低氧时间大鼠颏舌肌肌纤维类型的变化。**方法：**建立低氧模型，血气分析证实模型成功建立。在低氧不同时间点分别取低氧组和正常组雄性 SD 大鼠颏舌肌进行 HE 染色，肌球蛋白 ATP 酶组织化学染色和 RT-PCR 检测肌纤维类型的变化。**结果：**血气分析结果证实低氧组氧分压与血氧饱和度较对照组发生明显下降（P<0.05）。低氧 1 周组、2 周组、3 周组、4 周组较正常组氧分压下降至 55.04± 2.31 mmHg，52.69± 1.51 mmHg，49.80± 1.39 mmHg，50.11± 3.02 mmHg（P<0.05）；血氧饱和度下降至 77.51± 1.81%，70.13± 2.90%，74.20± 1.95%，74.97± 2.36%（P<0.05）。HE 染色和肌球蛋白 ATP 酶组织化学染色法显示低氧 2、3、4 周组Ⅱ型肌纤维所占比例较相应正常组依次升高：45.92± 1.8%，57.44± 2.1%，56.89± 2.6%，在第三周时达到顶峰（P<0.05）。RT-PCR 结果也同样验证了这一规律。**结论：**随着低氧活动的进行，颏舌肌肌纤维类型发生有规律的转化，从而影响着肌肉的功能。

关键词：阻塞性睡眠呼吸暂停低通气综合征；低氧；颏舌肌；ATP 酶组织化学染色；肌球蛋白重链

中图分类号：Q95-3；R78 **文献标识码：**A **文章编号：**1673-6273（2015）11-2005-05

Effect of Different Hypoxia Time on the Genioglossus Fiber Types of SD Rats*

QIN Wen[1], JIANG Li-bin[1], LIU Wen-jia[2], SHAO Jin-ling[1], GUO Tao[1△]

（1 State Key Laboratory of Military Stomatology, Department of Orthodontics, School of Stomatology, The Fourth Military Medical University, Xi'an, Shaanxi, 710032, China; 2 State Key Laboratory of Military Stomatology, Center for Tissue Enginerring, School of Stomatology, The Fourth Military Medical University, Xi'an, Shaanxi, 710032, China）

ABSTRACT Objective: To observe the genioglossus fiber type changes in rats of different hypoxia time. **Methods:** Establishing the hypobaric hypoxia model, the model was confirmedby blood gas analysis.At different time, the genioglossus was tested by HE staining, myosin ATP enzyme staining and RT-PCR was detected the changes in muscularfiber types. **Results:** The blood gas analysis showed that both partial pressure of oxygen (PO) and oxygen saturation (OS) in the experimental group (hypobaric hypoxia)was significantly decreased than that of the control group. In hypoxia 1 week, 2 weeks, 3 weeks, 4 weeks groups, the PO was decreased to 55.04± 2.31 mmHg, 52.69± 1.51 mmHg, 49.80± 1.39 mmHg, 50.11± 3.02 mmHg(P<0.05); blood oxygen saturation was decreased to77.51± 1.81%, 70.13± 2.90%, 74.20± 1.95%, 74.97± 2.36%(P<0.05). HE staining and myosin ATP enzyme histochemical staining showed that, in hypoxia 2,3,4-week group, compared with normal group, type Ⅱ fibers was increased by45.92± 1.8%, 57.44± 2.1%, 56.89± 2.6% with the peak in the third week. RT-PCR results also verified this rule. **Conclusions:** The genioglossus fiber types changed regularly along with thehypoxia time which affected the function of muscle.

Key words: Obstructive Sleep Apnea Hypopnea Syndrome; Hypoxia; Genioglossus; ATPEnzyme Staining; Myosin Heavy Chain

Chinese Library Classification(CLC): Q95-3; R78 Document code: A

Article ID: 1673-6273(2015)11-2005-05

前言

阻塞性睡眠呼吸暂停低通气综合征(Obstructive Sleep Apnea Hypopnea Syndrome,OSAHS) 是睡眠期间呼吸发生反复阻塞甚至暂停的一类常见呼吸紊乱类疾病，在一般人群中患病率约为 3.1%，且随着年龄的增长有上升趋势[1,2]。近年来我国人群老龄化趋势明显，因此，OSAHS 对中、老年人群生存质量的影响日益严重。

颏舌肌是上气道最重要的扩张肌，其肌张力随着年龄的增长逐渐下降，是造成老年性 OSAHS 的重要原因之一[3]。颏舌肌能量代谢的异常将直接导致上气道的陷闭，加重 OSAHS 患者睡眠期间的低氧，引起严重的继发性病症[4]。颏舌肌组织学特征是其能量代谢正常的基础，其Ⅰ、Ⅱ型肌纤维比例对肌肉收缩能力的影响已经受到越来越多学者的关注[5,6]。如通过正压通气治疗[7]（Continuous Positive Airway Pressure，CPAP）及给与外源性雌激素[8,9]都能够显著的降低颏舌肌Ⅱ型纤维所占比例，使颏舌肌 MHC 异构体由快型向慢型转化，颏舌肌抗疲劳能力增强。

* 基金项目：国家自然科学基金项目（81100058）

作者简介：秦文（1988-），男，医学硕士，主要研究方向：口腔正畸基础与临床研究，E-mail:qinwen0916@126.com

△通讯作者：郭涛（1977-），男，主治医师，博士，主要研究方向：口腔正畸基础与临床研究，电话：029-84776135，E-mail: freegt@fmmu.edu.cn

(收稿日期：2014-11-12 接受日期：2014-11-29)

由此可见，针对 OSAHS 患者颏舌肌肌纤维类型的变化研究已成为研究热点。然而，单一的低氧因素能否造成颏舌肌纤维结构的变化以及低氧对颏舌肌肌纤维结构的影响及其变化规律尚未见报道。本研究观察不同低氧时间大鼠颏舌肌肌纤维结构的变化情况，为颏舌肌能量代谢的相关研究提供新的思路和理论基础。

1 材料与方法

1.1 动物和和试剂

SPF 级雄性 SD 大鼠 40 只（体重 170g± 15g），由第四军医大学实验动物中心提供；改良间歇性低压低氧仓由第四军医大学生理学教研室提供，主要由 RM26280 多道智能生理信号记录系统（成都仪器厂）等组成；血气分析仪由第四军医大学西京医院检验科提供；GENMED ATP 酶法冰冻切片动物肌肉组织分型染色试剂盒购自上海杰美基因医药科技有限公司；荧光定量 PCR 引物由广州市锐博生物科技有限公司设计合成；RNA 逆转录试剂盒及 Real time RT-PCR 试剂盒由德国 Roche 公司提供；TRIZOL 购自美国 Invitrogen 公司。

1.2 大鼠低氧模型的制备

将 40 只雄性 SD 大鼠随机分配到低氧 1、2、3、4 周组及正常对照 1、2、3、4 周组，每组各 5 只。低氧仓适应性饲养一周后开始建立模型。将低氧组大鼠每天放置于改良间歇性低压氧舱鼠笼中进行低氧处理，低氧舱底部放置无水氯化钙和钠石灰吸收舱内水分和二氧化碳含量，以 15 m/s 的速度，模拟上升至海拔 5000± 100 m 高度的缺氧情况（氧气浓度 10%），维持 8h，期间由传感通路感应进行间歇性低压低氧，而后逐渐下降至室内相同压力。对照组正常饲养，模型建立过程中动物自由进食摄水，温度 24℃，自然光照。观察 SD 大鼠每日生长情况及低氧反应。



图 1 间歇性低压低氧装置图

Fig. 1 Intermittent hypobaric hypoxia device

1.3 低氧模型评定

将到达低氧时间的 SD 大鼠禁食 24 h 后给与腹腔注射 3% 戊巴比妥纳（0.1 mL/50 g）麻醉，自主呼吸，仰卧位固定在操作台上，备皮、消毒，分离腹主动脉。通过血气分析针抽取动脉血（0.5 mL），迅速行血气分析，记录血气分析结果。

1.4 颏舌肌取材及标本处理

抽取血气分析所需动脉血后，脱颈处死大鼠。组织剪剪开大鼠口角两侧至上下颌基本分离。提起舌体，钝性分离显露颏舌肌，标记定向。把盛有异戊烷的烧杯置于液氮中，见有白色凝结物时将肌肉组织放入冷冻 10s。然后将肌肉组织置于液氮中保存待用。

1.5 标本 HE 染色

取部分肌肉标本经过 4℃ 多聚甲醛固定 24 h 后，脱水，透明，石蜡包埋，连续切片后，苏木素染色 4 min，1%盐酸乙醇分化，水洗，于 0.1%氨水返中返蓝 20s，水洗，1%伊红染色 20s，无水乙醇脱水，二甲苯透明，中性树胶封片。立即置于光学显微镜下观察拍照，计数。

1.6 标本 ATP 酶组织化学染色

将标本置于冰冻切片机中包埋固定冻结，进行连续切片，切片厚度 8 μm，将剩余冰冻组织切片置于 -40℃ 冰箱中待用。取出待测冰冻组织切片，分为碱性染色组（1）及酸性染色组（2）两组，分别加入碱性孵育液（pH10.5）和酸性孵育液（pH4.3）孵育，PBS 浸洗后，加入反应工作液放入 37℃ 培养箱孵育 1 h，移去工作液，依次加入激活液，置换液及显色液发光显色。光学显微镜观察结果拍照，计数。每张切片随机抽取 4 个视野，放大 100 倍进行显微摄像，洗印照片后进行肌纤维的计数。计数过程由两个独立观察者重复三次完成后取平均数。每张照片约含有 200 条肌束纤维，每个标本共计数约 800 条肌束纤维（肌束纤维数目与 HE 染色数目相参考），通过计算获得各型纤维的比例。

1.7 MHC（Myosin Heavy Chain）基因表达量测定

取出保存于 -80℃ Trizol 中的颏舌肌组织，逐渐加入少量液氮，置于研钵中研磨至粉末状，收集后置于 Trizol 中（100mg 组织 +2 mL Trizol），按照 Trizol 法提取总 RNA，依次加入氯仿分层，收集上层水相，加入异丙醇收集 RNA 沉淀，利用预冷的 DEPC 水配置的 75%乙醇洗涤后，加入 20 mL DEPC 水溶解

RNA,收集。紫外光分光光度仪测定其纯度和含量,A260/A280在1.8~2.0之间，表明RNA纯度合格。样品合格者计算RNA浓度。

荧光定量PCR测定:按照Roche提供的反转录及RT-PCR反应试剂盒方法选择20 μL体系合成cDNA及RT-PCR反应。

表1 荧光定量PCR引物序列表

Table 1 PCR primer sequences

Gene	Primer sequence	Amplified fragment length
MHC2a	F 5'- TCAAATCATCAGTGCCAACC -3'	206 bp
	R 5'- TGCCAAAGTGAATCCTGATG-3'	
MHC2x	F 5'- AGAGGCCAAAAGGAAAGAGC-3'	206 bp
	R5'-TCAGCATCAGCCAAGCTGT-3'	
MHC2b	F 5'- CCAGTTGAACCATGCCAAC-3'	136 bp
	R 5'- TCTGAGAGCATCGTCCAGGT-3'	
GAPDH	F 5'-GCAAGTTCAATGGCACAG-3'	231bp
	R 5'-CATTTGATGTTAGCGGGAT-3'	

以ABI 7900系统实时定量检测荧光强度，读取Ct值(Ct值≥ 40为阴性)，分别记录MHC基因和内参基因GAPDH的Ct值。基因表达差异采用$2^{-\triangle\triangle Ct}$法计算,△Ct = 待测样品MHC基因的Ct值 - 待测样品GAPDH的Ct值,每组实验重复三次。

1.8 统计分析

采用SPSS17.0统计软件分析，数据用均数± 标准差(—($\bar{x}$± s)表示,采用单因素方差分析(One-way ANOVA)进行组间比较,采用t检验进行两两比较。以P< 0.05为差异有统计学意义。

2 结果

2.1 血气分析证实低氧模型建立成功

氧分压及氧饱和度是低氧相关的两个重要指标,通过血气分析仪分别测量低氧各组及正常对照各组SD大鼠氧分压PO_2和氧饱和度SaO_2的不同。不同时间低氧组在氧分压及氧饱和度方面较相应对照组发生了显著的降低,低氧1周组、2周组、3周组、4周组氧分压平均下降至55.04± 2.31 mmHg,52.69± 1.51 mmHg,49.80± 1.39 mmHg,50.11± 3.02 mmHg(P<0.05);血氧饱和度下降至77.51± 1.81%,70.13± 2.90%,74.20± 1.95%,74.97± 2.36%(P<0.05)。其中氧分压在低氧三周时下降最明显(P>0.05),血氧饱和度在低氧二周时下降最明显(P>0.05),证实了低氧模型成功的建立。表2和表3所示。

表2 血气分析的氧分压结果(mmHg,$\bar{x}$± s)

Table 2 The results of oxygen partial pressure by blood gas analysis(mmHg, $\bar{x}$± s)

Group	Oxygen Partial Pressure ($\bar{x}$± s)				P
	1 week	2 weeks	3 weeks	4 weeks	
Experimental group	55.04± 2.31	52.69± 1.51	49.80± 1.39	50.11± 3.02	>0.05
Control group	74.38± 1.90	75.08± 2.91	73.98± 1.85	74.08± 3.01	>0.05
P	>0.05	<0.05	<0.01	<0.05	

表3 血气分析的血氧饱和度结果(%,$\bar{x}$± s)

Table 3 The results of oxygen saturation by blood gas analysis(%, $\bar{x}$± s)

Group	oxygen saturation				P
	1 week	2 weeks	3 weeks	4 weeks	
Experimental group	77.51± 1.81	70.13± 2.90	74.20± 1.95	74.97± 2.36	>0.05
Control group	87.93± 1.80	88.53± 2.74	90.13± 1.56	86.93± 2.83	>0.05
P	<0.05	<0.05	<0.05	<0.05	

2.2 颏舌肌肌纤维的HE染色结果

对照组（A+C)：光学显微镜下可见颏舌肌肌纤维排列规则,结构清晰完整,肌束之间间隙小,肌核成椭圆形或圆形,大多排列在肌纤维的边缘。

低氧组(B+D):光学显微镜下可见颏舌肌肌纤维排列轻度紊乱,肌纤维形态不规则,肌束之间间隙明显增大,边缘模糊,表现出一定的组织损害。然而,不同低氧时间的各组HE染色差异较小，表明HE染色较难区分低氧损伤不同程度的差异。由于颏舌肌肌体较窄,纵截面观察困难,纵截面HE染色肌纤维呈像常有断裂,组织学变化不明显。

2.3 肌球蛋白ATP酶组织化学染色结果

通过肌球蛋白ATP酶组织化学染色,在碱性孵育组中,Ⅰ型纤维呈浅棕色(黄色箭头示),Ⅱ型纤维呈棕黑色(红色箭头示)。两型纤维相互交错呈棋盘形。酸性孵育组两型纤维的区别不明显,推测该试剂盒方法酸性孵育较难区分两种肌肉纤维。

显微拍照后统计计数得出:对照1、2、3、4周组Ⅱ型肌纤维所占比例平均依次为38.1± 3.2%、36.6± 1.9%、37.0± 2.3%、39.1± 1.4%。低氧1、2、3、4周组Ⅱ型肌纤维所占比例平均依次为37.9± 2.8%、45.92± 1.8%、57.44± 2.1%、56.89± 2.6%。低氧2、3、4周组与相应对照组比较Ⅱ型纤维具有逐渐增高至第三周达到峰值,然后开始稳定的趋势(P<0.05)。低氧1周组与对照组之间尚未出现明显不同(P> 0.05)。具体结果见表4。

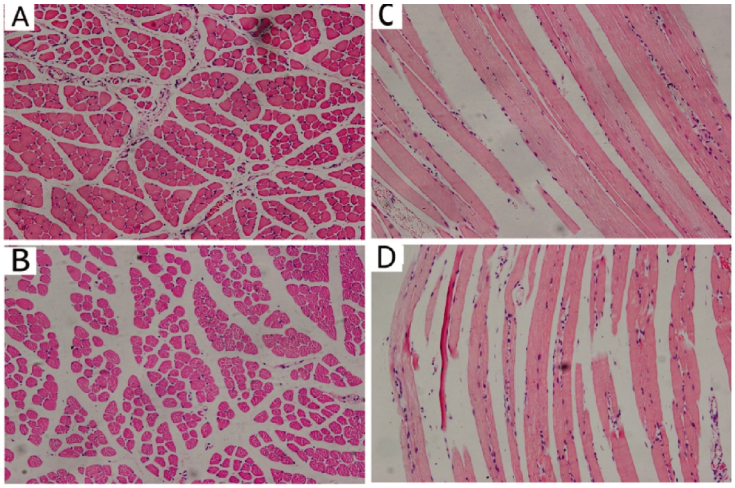

图 2 颏舌肌 HE 染色结果(× 200)

Fig. 2 HE staining of genioglossus fibers (× 200)

Note: A,Brepresents the transverse section; C.D represents the sagittalsection;

A and C represents control group;C and D represents hypoxia group.

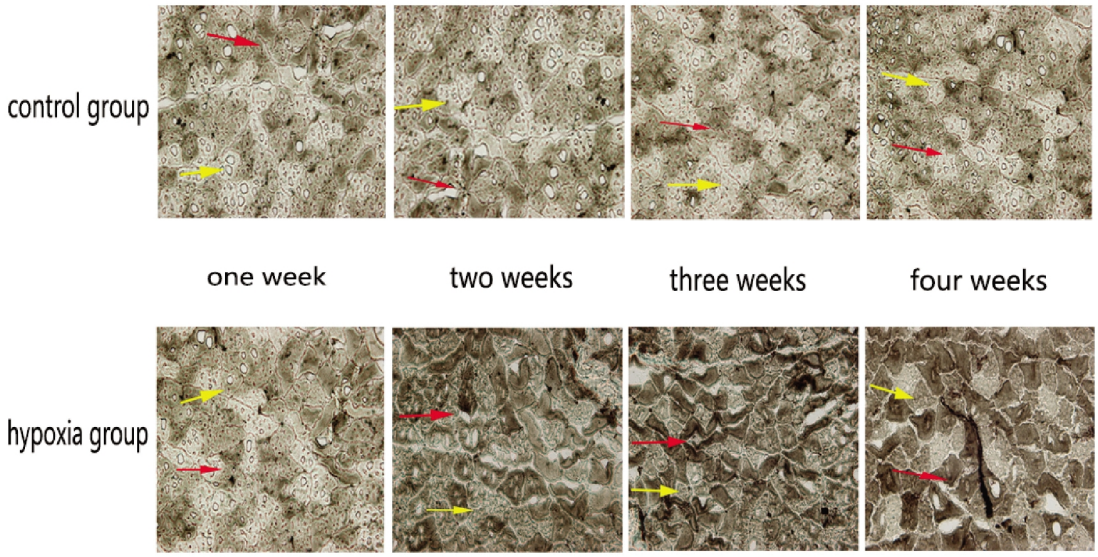

图 3 ATP 酶组织化学染色结果(× 200)

Fig. 3 Histochemical staining of ATP enzyme(× 200)

Note:H: hypoxia group; C :control group; the yellow arrow points to type Ⅰ fibers; the red arrow points to type Ⅱ fibers.

表 4 二型纤维比例(%,$\bar{x}$± s)

Table 4 The proportion of type Ⅱ fibers(%,$\bar{x}$± s)

Group	Fiber proportion			
	1 week	2 weeks	3 weeks	4 weeks
Experimental group	37.9± 2.84	5.92± 1.85	7.44± 2.1*	56.89± 2.6*
Control group	38.1± 3.23	6.6± 1.93	7.0± 2.3	39.1± 1.4
P	>0.05	<0.05	<0.05	<0.05

Note: Compared with 1week group,*P<0.05.

2.4 MHC(myosin heavy chain)基因表达量变化结果

PCR 结果显示，低氧 2、3、4 周组 MHCⅡb 的表达量显著高于相应的正常对照组(P<0.01)；且在低氧 3 周时达到顶峰，其后基本趋于稳定。低氧 1 周组虽然 MHCⅡb 表达量有所升高，但与对照 1 周组相比差异较小（P>0.05）。低氧 3、4 周组 MHCⅡb 的表达量较低氧 1 周组高（P<0.05）。低氧 2 周组 MHCⅡb 的表达量较低氧 1 周组高，但差异没有统计学意义(P>0.05)。MHCⅡa、MHCⅡx 基因在低氧组中的表达量较对照组有所降低，但差异较小(P>0.05)。

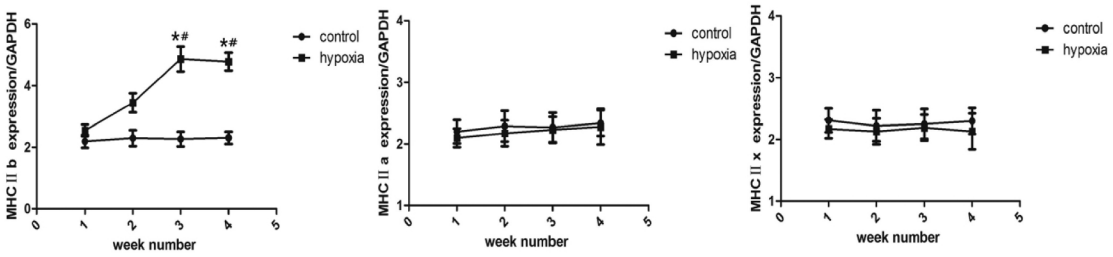

图 4 MHCⅡb、Ⅱa、Ⅱx 基因表达量结果

Fig. 4 MHCⅡb,Ⅱa, Ⅱx gene expression

Note: Compared with control group, *P<0.05; compared with hypoxia 1week group, #P<0.05.

3 讨论

OSAHS 患者睡眠期间的低氧及睡眠结构的紊乱是造成其损害的重要因素。其最主要的病理特征便是低氧诱发的继发性低氧血症[10]。国内外学者为了更好的探究低氧与 OSAHS 之间的发病机制,建立了多种动物模型。如 YuMS 等通过对新西兰兔舌下注射液体硅胶模仿上气道受阻塞的情况成功模拟了阻塞型 OSAHS 的病因机制 [11];Fletcher EC 等通过在密闭仓内间歇性的充入氮气来模拟 OSAHS 发病时间歇性低氧的特点[12]。然而,由于各自模拟目的的不同,各种动物模型都难以完全模拟 OSAHS 真实的发病情况。考虑到低氧是造成 OSAHS 的根本因素,同时避免前面模型中引入的非自然存在的充填物或氮气,我们采用改良间歇性低压低氧动物模型来模拟睡眠期间的低氧对颏舌肌造成的损伤,同时采取血气分析的方法来验证低氧血症的发生[13]。血气分析结果显示,氧分压和血氧饱和度在低氧组中下降明显,然而,低氧各组之间氧分压和血氧饱和度的降低没有统计学差异,这提示我们可能氧分压及血氧饱和度并非表达低氧变化的敏感指标。同时,氧分压与血氧饱和度下降规律不一致,这可能与我们采用低压的方式进行低氧,对氧分压这一指标产生影响所致,具体原因有待进一步的探究。

有研究指出,颏舌肌收缩性以及抗疲劳性改变的机制与肌肉能量代谢的异常直接相关[6,20]。而颏舌肌组织化学特征是其能量代谢的基础。颏舌肌纤维按照肌球蛋白异形体可以分为氧化型(Ⅰ型)和酵解型(Ⅱ型)两种[14],Ⅱ型纤维又可分为Ⅱa、Ⅱb、Ⅱx 型。Ⅰ型纤维收缩缓慢,具备张力和姿势维持功能,主要通过有氧代谢产生能量,抗疲劳性强;Ⅱ型纤维收缩迅速,主要通过糖酵解产生能量,抗疲劳性弱。同时,肌球蛋白重链是反应肌纤维结构的标志性蛋白[15],其异形体主要为 MHCⅠ、MHCⅡa、MHCⅡb、MHCⅡx 四种,不同的 MHC 异形体对应着不同的纤维类型。Chemello F [16] 等学者认为, 颏舌肌功能障碍型 OSAHS 正是由于肌纤维类型的改变, 使得其能量代谢的方式由有氧代谢向糖酵解型转变,从而颏舌肌活性下降,副产物乳酸增加,导致肌肉组织抗疲劳性减弱,进一步加重上气道的狭窄。现已报道的影响颏舌肌活性的因素有很多,如脂联素可以通过抑制内质网应急机制起到对低氧环境中颏舌肌的保护作用[17, 18]。生理剂量的雌激素能够减少肌细胞内钙离子蓄积,抑制钙离子内流,促进外流从而维持钙离子浓度的平衡,维持颏舌肌肌肉细胞的活性[19]。然而,OSAHS 最主要的病理特征即睡眠期间低氧对颏舌肌的影响关注尚少,尤其是低氧对颏舌肌的损伤是一过性的还是逐渐加重尚无人得知。

本实验意在通过肌肉 ATP 酶组织化学染色法[14]来探讨低氧对颏舌肌纤维结构的影响,我们在实验过程中,酸性孵育组棕黑色沉淀不明显,无法分辨Ⅰ、Ⅱ型纤维,可能是由于试剂盒中酸性孵育液 pH 值不适所致。碱性孵育组在低氧 3 周时Ⅱ型纤维增长较多,到第 4 周时逐渐维持在一个水平相上,提示颏舌肌能量代谢在三周时发生较严重障碍,低氧对颏舌能量代谢功能损伤逐步加深,然后机体产生一定的代偿性反应,使其代谢维持在一个较低的水平。RT-PCR 结果同样验证了这一规律,但不同的是,MHCⅡa、MHCⅡx 基因表达量并未出现明显的变化,这可能因为 MHC 异构体基因变化与纤维结构变化速度不一所致。为了有效的计算Ⅰ、Ⅱ型纤维的比例以及观察低氧对颏舌肌活性的损害, 我们对相同标本进行了 HE 染色,HE 染色可以清楚的观察到低氧组肌纤维束间隙增大,纤维边缘模糊不清,进一步验证了改良间歇性低氧动物模型所造成的低氧损害。

本次实验的结果证实了不同低氧时间下颏舌肌Ⅱ型纤维逐渐增加然后维持在一定水平。颏舌肌Ⅱ型纤维的增多意味着其肌肉抗疲劳性降低,其能量代谢更多的向低效率的糖酵解方式转化[7,18,19,21]。这也提示我们临床上治疗 OSAHS 时,除了创伤性较大的传统的外科手术[20,21]或 CPAP 被动的扩大上气道之外[7], 还可以通过其他方式降低Ⅱ型纤维比例从而逆转颏舌肌能量代谢,使颏舌肌抗疲劳性增强,进而缓解 OSAHS 患者在睡眠期间的低氧。所以,了解低氧对颏舌肌纤维结构影响的规律,将为我们临床治疗 OSAHS 提供更好思路及更多的选择。

参 考 文 献(References)

[1] Badran M, Ayas N, Laher I. Insights into obstructive sleep apnea research[J]. Sleep Med, 2014, 15(5): 485-495

[2] Yaggi HK, Strohl KP. Adult obstructive sleep apnea/hypopnea syndrome: definitions, risk factors, and pathogenesis [J]. Clin Chest Med, 2010, 31(2): 179-186

[3] Oliven A, Tov N, Geitini L, et al. Effect of genioglossus contraction on pharyngeal lumen and airflow in sleep apnoea patients [J]. Eur Respir J, 2007, 30(4): 748-758

[4] Lee MC, Lee CH, Hong S L, et al. Establishment of a rabbit model of obstructiv e sleep apnea by paralyzing the genioglossus [J]. JAMA Otolaryngol Head Neck Surg, 2013, 139(8): 834-840

[5] Series F, Wang W, Similowski T. Corticomotor control of the genioglossus in awake OSAS patients: a transcranial magnetic stimulation study[J]. Respir Res, 2009, 10(1): 74-84 (下转第 2013 页)

(08): 1719-1722

[11] 朱廷准, 徐英辉, 李晓明, 等. GMF-β 与 MEK 信号通路 cross-talk 介导榄香烯的抗胶质瘤作用 [J]. 实用药物与临床, 2013, (3): 181-184
Zhu Ting-zhun, Xu Ying-hui, Li Xiao-ming, et al. GMF-βand the MEK signaling pathway -cross-talk -mediated the effect of of elemene on glioma[J]. Practical clinical medicine, 2013, (3): 181-184

[12] 谢恬, 李铖璐, 王淑玲, 等. 榄香烯脂质体靶向抗癌天然药物临床研究进展[J]. 世界中西医结合杂志, 2013, 8(1): 105-108
Xie Tian, Li Cheng-lu, Wang Shu-ling, et al. The clinical advances in anti-cancer effect of natural -elemene targeted liposomes[J]. World Journal of Integrated Traditional and Western Medicine, 2013, 8(1): 105-108

[13] 曹振东, 周贤梅, 王谦, 等. 榄香烯注射液联合化疗治疗 NSCLC 临床疗效的 Meta 分析[J]. 现代肿瘤医学, 2013, 21(6): 1237-1241
Cao Zhen-dong, Zhou Xian-mei, Wang Qian, et al. Meta-analysis of combined elemene injection with chemotherapy in NSCLC clinical efficacy[J].Journal of Modern Oncology, 2013, 21(6): 1237-1241

[14] 汤秀红, 秦叔逵, 谢恬. 榄香烯注射液抗肿瘤作用基础研究的现状和进展[J]. 临床肿瘤学杂志, 2010, 15(03): 80-87
Tang Xiu-hong, Qin Shu-kui, Xie Tian. Status and progress of basic researches of elemene injection for anti-tumor [J].Chinese Clinical Oncology, 2010, 15(03): 80-87

[15] 王晶, 隋丽华, 娄阁, 等. 榄香烯治疗卵巢癌腹水疗效观察[J]. 中医药学报, 1999, 01: 36-37
Wang Jing, Sui Li-hua, Lou Ge, et al. The treatment efficacy of elemene on ascites in ovarian cancer [J]. Acta Chinese Medicine And Pharmacology, 1999, 01: 36-37

[16] Guan CY, Liu WG, Yue YF, et al. Inhibitory effect of beta-elemene on human breast cancer cells [J]. Int J Clin Exp Pathol, 2014, 7(7): 3948-3956

[17] Li Q Q, Lee R X, Liang H, et al. Enhancement of cisplatin-induced apoptosis by beta-elemene in resistant human ovarian cancer cells[J]. Med Oncol, 2013, 30(1): 424

[18] Li Q Q, Lee R X, Liang H, et al. beta-Elemene enhances susceptibility to cisplatin in resistant ovarian carcinoma cells via downregulation of ERCC-1 and XIAP and inactivation of JNK[J]. Int J Oncol, 2013, 43(3): 721-728

[19] Guan CY, Liu WG, Yue YF, et al. Inhibitory effect of beta-elemene on human breast cancer cells [J]. Int J Clin Exp Pathol, 2014, 7(7): 3948-3956

[20] 秦亚东, 支立才, 周连亚, 等. 榄香烯乳联合化疗治疗肺癌临床观察[J]. 中国肿瘤临床, 1999, (8): 60-61
Qin Ya-dong, Zhi Li-cai, Zhou Lian-ya, et al. The clinical observation of Eiemene combined with chemotherapy on lung cancer [J]. Chinese Journal of Clinical Oncology, 1999, (8): 60-61

(上接第 2009 页)

[6] Kim AM, Keenan BT, Jackson N, et al. Metabolic activity of the tongue in obstructive sleep apnea. A novel application of FDG positron emission tomography imaging [J]. Am J Respir Crit Care Med, 2014, 189(11): 1416-1425

[7] Carrera M, Barbe F, Sauleda J, et al. Patients with obstructive sleep apnea exhibit genioglossus dysfunction that is normalized after treatment with continuous positive airway pressure [J]. Am J Respir Crit Care Med, 1999, 159(6): 1960-1966

[8] Huang Y, Liu Y H. Effects of phytoestrogens on genioglossus contractile properties in ovariectomized rats exposed to chronic intermittent hypoxia may be independent of their estrogenicity[J]. Eur J Oral Sci, 2011, 119(2): 128-135

[9] Lu Y, Liu Y, Li Y. Comparison of natural estrogens and syn thetic derivative on genioglossus function and estrogen receptors expression in rats with chronic intermittent hypoxia [J]. J Steroid Biochem-MolBiol, 2014, (140): 71-79

[10] Kendzerska T, Gershon AS, Hawker G, et al. Obstructive sleep apnea and incident diabetes. A historical cohort study [J]. Am J Respir Crit Care Med, 2014, 190(2): 218-225

[11] Yu MS, Jung NR, Choi K H, et al. An animal model of obstructive sleep apnea in rabbit[J]. Laryngoscope, 2014, 124(3): 789-796

[12] Fletcher EC, Bao G, Li R. Renin activity and blood pressure in response to chronic episodic hypoxia [J]. Hypertension, 1999, 34(2): 309-314

[13] 李娟, 孙新, 毕辉, 等. 低压低氧性大鼠肺动脉高压模型的建立[J]. 临床心血管病杂志, 2008, 4(24): 297-301
Li Juan, Sun Xin, Bi Hui, et al. Establishment of on animal model of hypobaric and hypoxia pulmonary hypertension [J]. J ClinCardiol (China), 2008, 4(24): 297-301

[14] Liu YH, Huang Y, Shao X. Effects of estrogen on genioglossal muscle contractile properties and fiber-type distribution in chronic intermittent hypoxia rats[J]. Eur J Oral Sci, 2009, 117(6): 685-690

[15] Termin A, Staron RS, Pette D. Myosin heavy chain isoforms in histochemically defined fiber types of rat muscle [J]. Histochemistry, 1989, 92(6): 453-457

[16] Chemello F, Bean C, Cancellara P, et al. Microgenomic analysis in skeletal muscle: expression signatures of individual fast and slow myofibers[J]. PLoS One, 2011, 6(2): e16807

[17] Zhang XF, Huang HP, Ding WX, et al. Adiponectin protects the genioglossus of rats against chronic intermittent hypoxia-induced injury via inhibition of endoplasmic reticulum stress [J]. Chin Med J (Engl), 2013, 126(17): 3270-3275

[18] Wang WJ, Lu G, Ding N, et al. Adiponectin alleviates contractile dysfunction of genioglossus in rats exposed to chronic intermittent hypoxia[J]. Chin Med J (Engl), 2013, 126(17): 3259-3263

[19] 郭涛, 刘文佳, 余晓玲, 等.雌激素对颏舌肌成肌细胞钙离子水平影响的实验研究[J].口腔医学研究, 2013, 8(29): 695-698
Guo Tao, Liu Wen-Jia, Yu Xiao-ling, et al. Effect of Estrogen on Regulating the level of Instracellular Calcium in Genioglossus Myoblast[J]. Journal of Oral Science Research, 2013, 8(29): 695-698

[20] Trinder J, Woods M, Nicholas C L, et al. Motor unit activity in upper airway muscles genioglossus and tensor palatini [J]. Respir Physiol Neurobiol, 2013, 188(3): 362-369

[21] Ayas N T, Hirsch A A, Laher I, et al. New frontiers in obstructive sleep apnoea[J]. Clin Sci (Lond), 2014, 127(4): 209-216