doi: 10.13241/j.cnki.pmb.2015.11.017

·临床研究·

上消化道造影和 CT 扫描诊断胃部肿瘤的应用价值比较 *

冯 赟[1] 周 慧[1] 胡宝华[1] 吴春强[1] 成建明[2]

（1 上海交通大学医学院附属仁济医院嘉定分院放射科 上海 201800；2 上海中医药大学附属曙光医院 上海 200032）

摘要 目的：比较上消化道造影和 CT 扫描诊断胃部肿瘤的临床应用价值。**方法：**选取我院胃外科收治的胃部肿瘤 82 例，随机分为两组，其中对照组 41 例，采用上消化道造影技术诊断；实验组 41 例，采用螺旋 CT 扫描，进行胃部肿瘤诊断。对比两组检查方式的诊断结果与病理诊断的符合率。**结果：**①进行螺旋 CT 扫描诊断与病理诊断符合率（95.12%，39/41）明显高于上消化道造影技术诊断符合率（80.49%，33/41），差异有统计学意义（P＜0.05）；②淋巴结转移的敏感性和特异性比较中，螺旋 CT 明显高于上消化道造影技术，差异有统计学意义（P＜0.05）。**结论：**上消化道造影和 CT 扫描在诊断胃部肿瘤的临床应用中，上消化道造影技术是早期胃部肿瘤的首选检查方法，但是螺旋 CT 对胃部肿瘤正确诊断率要高，螺旋 CT 对淋巴结转移的敏感性和特异性较高，能够给确定胃部肿瘤分期提供依据，值得临床推广。

关键词：上消化道造影；CT；胃部肿瘤；诊断价值

中图分类号：R735.2；R445 **文献标识码：**A **文章编号：**1673-6273（2015）11-2066-03

Comparison of Application Value of Upper Gastrointestinal Radiography and CT Scan in the Diagnosis of Gastric Cancer*

FENG Yun[1], ZHOU Hui[1], HU Bao-hua[1], WU Chun-qiang[1], CHENG Jian-ming[2]

(1 Jiading Branch of Renji Hospital, affiliated to Medical School of Shanghai Jiao Tong University, Shanghai, 201800, China;

2 Shuguang Hospital of Shanghai Traditional Chinese Medicine, Shanghai, 200032, China)

ABSTRACT Objective: To compare theclinical value of the upper gastrointestinal radiography and the CT scan imaging in the diagnosis of gastric cancer. **Methods:** 82 cases of gastric cancer patients were selected from our stomach surgery, and were randomly divided into two groups according to the difference of diagnostic techniques, control group of 41 cases, using radiography techniques of upper gastrointestinal tract, and the experimental group of 41 cases with spiral CT scan. The coincidence rate between the diagnostic results from these two different examination methods and the pathological diagnosis was compared. **Results:** For the spiral CT scan, its coincidence rate with pathological diagnosis (95.12%, 39/41) was significantly higher than that of the upper digestive tract radiography technique (80.49%, 33/41), and the difference was statistically significant (P<0.05). To compare the sensitivity and specificity of the lymph node metastasis, it was obviously higher by spiral CT than that of upper gastrointestinal radiography technology, and the difference was statistically significant (P<0.05). **Conclusion:** The radiograph technology of upper gastrointestinal tract is the first choice for the diagnosis of early and advanced gastric cancer, but the accuracy of spiral CT is higher to the diagnosis of gastric cancer, furthermore, the spiral CT has a higher sensitivity and specificity for the diagnosis of lymph node metastasis, which can determine the stages of cancer.

Key words: Upper gastrointestinal radiography; CT; Gastric cancer; Diagnostic value

Chinese Library Classification(CLC): R735.2; R445 Document code: A

Article ID: 1673-6273(2015)11-2066-03

前言

胃癌（gastric carcinoma）是胃黏膜上皮细胞的增殖和凋亡之间失去了动态平衡，癌基因被激活，抑癌基因被抑制，胃上皮细胞过度增殖，又不能启动凋亡信号，而逐渐发展为胃癌[1]。胃癌是消化道常见的恶性肿瘤之一，约占胃恶性肿瘤的 95%以上。本病早期临床表现不典型，无明显症状，易被忽略，中晚期临床表现为胃脘部疼痛，食欲减退，消瘦乏力，贫血，恶心呕吐和排除黑便等[2]。本病好发于 50 岁以上患者，男女发病率为 2:1[3]。据调查统计[4]，我国新诊断的癌症病例数中胃癌居第四位，在癌症病死率中排列第二位。随着生活水平和医疗技术的发展，本病患者更加重视疾病的防治及预后。现代医学多采取手术联合放化疗等疗法治疗胃癌[5]。由于本病早期症状不明显，容易被患者和医生忽略，待出现症状时已是中晚期，错过了最佳治疗时间[6]。目前胃癌的检查方法主要是 X 线钡餐、螺旋 CT 检查和纤维胃镜检查[7]。纤维胃镜下组织病理活检是诊断胃癌的金标

* 基金项目：国家自然科学基金项目(81090270)

作者简介：冯赟（1975-），硕士，主治医师，主要从事：腹部、消化道放射诊断，E-mail:fengyunjiading@163.com

(收稿日期：2014-10-22 接受日期：2014-11-20)

准,但是此为有创检查,为大多患者所不能接受。研究发现[8],X线钡餐和螺旋CT检查虽没有组织病理活检特异性高,但是二者对于胃癌的诊断临床应用价值比较高,为现在临床常用的检查胃癌方法。为了明确X线钡餐和螺旋CT检查在胃癌诊断上的准确率,缓解患者痛苦,减小检查费用,笔者做了有关研究。通过观察比较X线钡餐和螺旋CT检查二者诊断与病理诊断的符合率,淋巴结转移的敏感性和特异性,来探究探讨上消化道造影和CT扫描诊断胃部肿瘤的临床应用价值比,现报道如下。

1 资料与方法

1.1 一般资料

选取2013年7月至2013年11月与我院以胃部肿瘤为诊断而收入院患者者82例,61例患者合并淋巴转移,21例无淋巴转移;采用随机数字表分为实验组和对照组。实验组41例,其中男34例,女7例,平均年龄45.12± 16.37岁;对照组41例,其中男33例,女8例,平均年龄44.97± 16.74岁。患者病程2个月 -2年。两组患者的一般资料相仿,差异无统计学意义(P>0.05)。

1.2 诊断标准

胃部肿瘤诊断标准:①临床表现:胃脘部疼痛;食欲减退;消瘦乏力;恶心呕吐;柏油样黑便;贫血等;②X线钡餐检查:早期胃癌:小的而固定局限性充盈缺损,胃黏膜皱襞平坦,消失,或可见突出于胃腔外的龛影;进展期胃癌:局限性充盈缺损,胃壁呈现不规则增厚,可见位于肿物内部的龛影,或者胃蠕动消失,胃腔体积缩小;③螺旋CT检查:胃壁呈局限性或者弥漫性增厚,胃腔明显缩小,并能见局限软组织影,或者可见龛影;若转移,胃旁淋巴结如主动脉旁、胰周可见淋巴结肿大,或肝内可见多发低密度影;④胃纤维镜:通过病变组织病理活检,能够明确诊断[9]。

1.3 纳入标准

符合胃部肿瘤的诊断标准;年龄23-66岁;患者自愿参与本实验,并签署知情同意书;经所在单位伦理学相关机构的批准。

1.4 排除标准

心、肝、肾严重疾病;其他恶性肿瘤;消化道穿孔;血液疾病;患有艾滋病、病毒性肝炎等传染病患者;神志异常的患者。

1.5 方法

对照组:检查前禁食6小时以上,口服双重造影产气剂(陕西博森生物制药股份集团有限公司,批准文号:国药准字H61022041,2010-09-27),当胃内CO_2达300-500 mL后,给予口服浓度50-150% w/v硫酸钡混悬液(北京首医临床医学科技中心,批准文号:国药准字H11021912,2010-09-27)20-300 mL,令病人翻转数圈使钡剂均匀分布于胃粘膜上;造影检查前20分钟,给病人注射山莨菪碱低张药物,并口服清胃酶清洗胃液,分别于仰卧位、俯卧位和站位于X线下动态观察胃黏膜及胃壁蠕动综合分析。如图1-4。

实验组:检查前禁食6个小时,采用64排128层螺旋CT扫描仪进行扫描,厚层和间距为3-4 mm,扫描膈顶至胰头平面。如图5。分析两组检查结果,对比两组诊断与术后病理或纤维胃镜下组织病理的符合率。

1.6 统计学方法

采用统计学软件SPSS17.0进行统计学分析,计数资料采用卡方检验处理,以P<0.05为差异显著,有统计学意义。

2 结果

两种方式检查诊断与病理诊断的符合率比较,螺旋CT扫描符合率明显高于上消化道造影技术检查,差异有统计学意义(P<0.05);淋巴结转移的敏感性和特异性比较中,螺旋CT明显高于上消化道造影技术,差异有统计学意义(P<0.05)。如表1。

表1 上消化道造影与螺旋CT扫描诊断胃癌的结果比较(n,%)

Table 1 Comparison of the upper gastrointestinal radiography and spiral CT for diagnosis of gastric cancer (n,%)

Group	n	coincidence rate for diagnosis	Lymph node metastasis
Control group	41	33(80.49)	29(70.73)
Experimental group	41	39(95.12)	36(87.80)
x^2		4.100	11.061
P		0.043	0.001

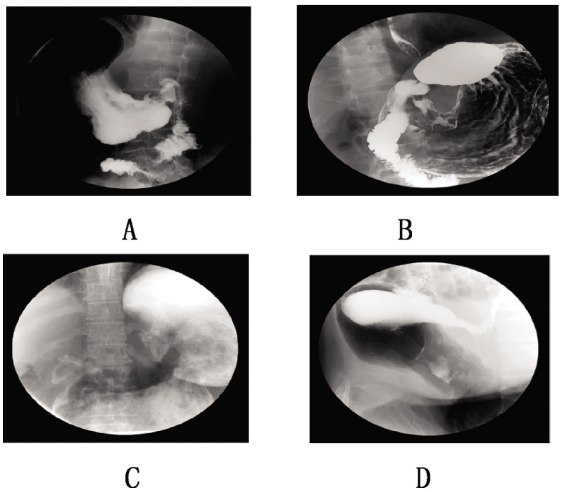

图1 胃癌病人上消化道造影

Fig. 1 Upper gastrointestinal Radiograph imaging for gastric cancer

Note: A: Distal carcinoma; B: Corpora ventriculi & Distal carcinoma; C: Corpora ventriculi carcinoma; Cardia gastric carcinoma.

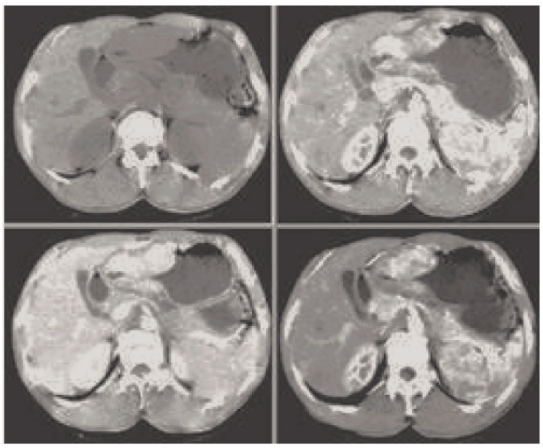

图2 胃癌病人的螺旋CT扫描

Fig. 2 Spiral CT scan imaging for gastric cancer

Note: CT scan showed that the gastric angle and distal gastric wall was unevenly thickened, and the gastric antrum became stricture, especially in the anterior wall, and the back wall was difficulty to separate from the boundaries of pancreatic head .

3 讨论

胃癌在我国各种恶性肿瘤中居首位，好发于中老男性，五年生存率较低[10]。医学界对胃癌的发病原因及发病机制尚无明确定论，大致认为胃癌的发病机制是因为胃黏膜上皮细胞的增殖和凋亡之间的动态平衡遭到破坏，最终导致胃上皮细胞过度增殖，而进展为胃癌[11]。本病大多与地域环境、生活饮食习惯、感染幽门螺杆菌、遗传以及既往有胃疾病病史等因素有关[12]。本病预后不良，患者生活质量较差，带来很大痛苦[13-15]。因此早期发现，早期治疗对本病治疗和预后具有重要意义。临床上本病早期无明显表现，不易被确诊，延误治疗时机[16]。随着科学技术应用于医疗，医疗设备的更新，对胃癌的筛查方法也多种多样。根据患者的不同情况，采取不同的检查方法，既能减轻患者经济压力，也充分利用了医疗资源[17]。因此，消化道造影与 CT 在临床上对于腹部肿瘤的应用越来越重要。

CT 扫描是利用 X 射线发射器和接收器，对人体进行断层扫描，将人体各个部分分割成若干个小矩阵，再将这些信息经过电脑处理，以高清图像的方式显示出来[18,19]。CT 是临床诊断重要检查方法，它不仅能确定肿瘤位置，还能确定肿瘤的大小和形状，对肿瘤的诊断是一个重大的突破[20]。上消化道造影技术是让患者服下造影剂，再利用 X 线检查，能动态观察十二指肠以上部分的病变情况，是消化道检测的常用方法。本实验结果显示，X 线钡餐和螺旋 CT 检查诊断与病理诊断的符合率比较，螺旋 CT 扫描符合率明显高于上消化道造影技术检查，差异有统计学意义（$P<0.05$）；淋巴结转移的敏感性和特异性比较，螺旋 CT 明显高于上消化道造影技术，差异有统计学意义（$P<0.05$）。从本实验结果证明，CT 检查诊断准确率高于 X 线钡餐检查，并且能通过淋巴结转移情况对确定胃癌的分期提供依据，是胃癌诊断临床应用价值较高的一种检查方法。

综上所述，X 线钡餐和螺旋 CT 检查是目前检查胃癌常用的检查方法，并且方便、简单，几乎是无创伤检查，为大部分患者所能接受。在二者临床应用价值比较中，上消化道造影技术是早期胃部肿瘤的首选检查方法，但是 CT 扫描诊断准确率，淋巴结转移特性和敏感性均较高，不仅能准确诊断胃部肿瘤，还能为确定肿瘤分期及预后评价提供依据，值得临床推广。

参 考 文 献（References）

[1] 范海生. 上消化道造影和 CT 扫描诊断胃部肿瘤应用价值比较[J]. 基层医学论坛, 2013, 02: 228-229
Fan Hai-sheng. Comparison of Upper gastrointestinal radiography and CT scan in the diagnosis of stomach tumors and application values[J]. Public Medical Forum Magazine, 2013, 02: 228-229

[2] Beggs AD, Dilworth MP, Powell SL, et al. A systematic review of transarterial embolization versus emergency surgery in treatment of major nonvariceal upper gastrointestinal bleeding [J]. Clin Exp Gastroenterol, 2014, 7(11): 93-104

[3] Shin JH. Recent Update of Embolization of Upper Gastrointestinal Tract Bleeding[J]. Korean J Radiol, 2012, 13(Suppl 1): S31-S39

[4] Loffroy RF, Abualsaud BA, Lin MD, et al. Recent advances in endovascular techniques for management of acute nonvariceal upper gastrointestinal bleeding [J]. World J Gastrointest Surg, 2011, 27, 3 (7): 89-100

[5] Walker TG, Salazar GM, Waltman AC. Angiographic evaluation and management of acute gastrointestinal hemorrhage [J]. World J Gastroenterol, 2012, 21, 18(11): 1191-1201

[6] Song JS, Kwak HS, Chung GH. Nonvariceal Upper Gastrointestinal Bleeding: the Usefulness of Rotational Angiography after Endoscopic Marking with a Metallic Clip [J]. Korean J Radiol, 2011, 12 (4): 473-480

[7] Saluja SS, Ray S, Gulati MS, et al. Acute cholecystitis with massive upper gastrointestinal bleed: A case report and review of the literature [J]. BMC Gastroenterol, 2007, 7(23): 12

[8] Biecker E, Heller J, Schmitz V, et al. Diagnosis and Management of Upper Gastrointestinal Bleeding [J]. Dtsch Arztebl Int, 2008, 105(5): 85-94

[9] Osman D, Djibré M, Da Silva D, et al. Management by the intensivist of gastrointestinal bleeding in adults and children [J]. Ann Intensive Care, 2012, 2(6): 46

[10] 周雨迁. 超声内镜在消化道疾病诊断中的应用 [D]. 中南大学, 2011
Zhou Yu-qian. Endoscopic ultrasonography in the diagnosis of digestive tract diseases[D]. Central South University, 2011

[11] Kleinerman RA, Smith SA, Holowaty E, et al. Radiation dose and subsequent risk for stomach cancer in long-term survivors of cervical cancer[J]. Int J Radiat Oncol Biol Phys, 2013, 1, 86(5): 10

[12] Park KJ, Lee MW, Koo JH, et al. Detection of early gastric cancer using hydro-stomach CT: Blinded vs unblinded analysis [J]. World J Gastroenterol, 2011, 28, 17(8): 1051-1057

[13] Sim SH, Kim YJ, Oh DY, et al. The role of PET/CT in detection of gastric cancer recurrence[J]. BMC Cancer, 2009, 9(1): 73

[14] Chen SH, Chan SC, Chao YK, et al. Detection of Synchronous Cancers by Fluorodeoxyglucose Positron Emission Tomography/ ComputedTomography during Primary Staging Workup for Esophageal Squamous Cell Carcinoma in Taiwan [J]. PLoS One, 2013, 8(11): e82812

[15] Tang M, Hou J, Wu D, et al. Glomus tumor in the stomach: Computed tomography and endoscopic ultrasound findings[J]. World J Gastroenterol, 2013, 28, 19(8): 1327-1329

[16] Sun L, Su XH, Guan YS, et al. Clinical role of 18F-fluorode-oxyglucose positron emission tomography/computed tomography in post-operative follow up of gastric cancer: Initial results [J]. World J Gastroenterol, 2008, 14(29): 4627-4632

[17] Lam D, Wootton-Gorges SL, McGahan JP, et al. McGahan. Abdominal Pediatric Cancer Surveillance using Serial CT: Evaluation of Organ Absorbed Dose and Effective Dose [J]. Semin Oncol, 2011, 38(1): 128-135

[18] Bjelovic M, Micev M, Spica B, et al. Primary inflammatory myofibroblastic tumor of the stomach in an adult woman: a case report and review of the literature [J]. World J Surg Oncol, 2013, 11 (14): 35

[19] Jia Y, Persson C, Hou L, et al. A comprehensive analysis of common genetic variation in MUC1, MUC5AC, MUC6 genes and risk of stomach cancer[J]. Cancer Causes Control, 2010, 21(2): 313-321

[20] Bae SJ, Ahn DH, Hong SP, et al. Gender-specific Association between Polymorphism of Vascular Endothelial Growth Factor (VEGF 936C＞T) Gene and Patients with Stomach Cancer[J]. Yonsei Med J, 2008,31, 49(5): 783-791