doi: 10.13241/j.cnki.pmb.2015.11.037

经皮椎间孔镜治疗腰椎间盘突出症临床疗效观察 *

高浩然 [1#] 韩 康 [1,2#] 卞 娜 [1] 高全友 [1] 薛为高 [1] 钱济先 [1△]

（1 第四军医大学唐都医院全军骨科中心暨全军骨肿瘤研究所 陕西 西安 710038；
2 济南军区总医院脊髓修复科 山东 济南 250000）

摘要 目的：评估经皮椎间孔镜技术(percutaneous transforaminal endoscopic discectomy，PTED)治疗腰椎间盘突出症的临床疗效。**方法：**回顾性分析 2009～2013 年我院收治的明确诊断为腰椎间盘突出症且接受 PTED 治疗的 194 例患者的临床和随访资料，评价其 MacNab 疗效，比较手术前后患者的 VAS 疼痛评分、Lehmann 腰椎功能评分及 SF-36 生存质量评分。**结果：**所有患者均至少随访至术后 12 月，患者术后当天及术后 3 月、12 月的 VAS 评分、Lehmann 腰椎功能评分、SF-36 生存质量评分均较术前明显改善，差异均具有统计学意义(P<0.05)。术后 3 月、12 月，患者 Macnab 疗效的优良率分别为 90.7%、92.3%。**结论：**采用 PTED 治疗腰椎间盘突出症的临床疗效较好，患者的疼痛明显缓解，腰椎功能和生活质量均明显改善，且安全方便。

关键词：腰椎间盘突出症；经皮椎间孔镜技术；临床疗效

中图分类号：R681.53 **文献标识码：**A **文章编号：**1673-6273(2015)11-2134-04

The Clinical Study of Percutaneous Transforaminal Endoscopic Discectomy for Lumbar Disc Herniation*

GAO Hao-ran[1#], HAN Kang[1,2#], BIAN Na[1], GAO Quan-you[1], XUE Wei-gao[1], QIAN Ji-xian[1△]

(1 Department of Orthopedic Surgery Center and Orthopedic Oncology Institute of PLA, Tangdu Hospital, Fourth Military Medical University, Xi'an, Shaanxi, 710038, China; 2 Department of Spinal Cord Injury, General Hospital of Jinan Military Area Command of Chinese PLA, Jinan, Shandong, 250000, China)

ABSTRACT Objective: To evaluate the clinical efficacy of percutaneous transforaminal endoscopic discectomy (PTED) in the treatment of lumbar disc herniation. **Methods:** The clinical and follow-up data of 194 patients who were admitted in our hospital from 2009 to 2013 and diagnosed as lumbar disc herniation were treated by PTED were retrospectively analyzed. The clinical efficacy was evaluated by visual analogue scale (VAS), Lehmann Lumbar function score, modified Macnab criteria and SF-36 before and after operation. **Results:** All the patients were followed up at least 12 months after the operation. The postoperative VAS score, lumbar function, quality of life were obviously improved on the day after surgery, at the 3rd, 12th month after surgery compared with those preoperation (P<0.05). .At the 3rd, 12th month after surgery, the excellent rate of modified Macnab criteria were 90.7%, 92.3%, respectively. **Conclusion:** PTED was a safe and effective treatment for lumbar disc herniation, which could obviously relieve the lumbar spinal function and improve the quality of life with high safety.

Key words: Lumbar disc herniation; Transforaminal endoscopic; Clinical outcomes

Chinese Library Classification(CLC): R681.53 Document code: A

Article ID: 1673-6273(2015)11-2134-04

前言

随着我国人口老龄化加剧以及人们生活、工作方式的改变，腰腿疼的发病率逐年升高。腰椎间盘突出(1umbar disc herniation，LDH)是腰腿疼最常见的原因[1]，其发病基础是在各种原因的作用下，纤维环破裂，髓核突出，导致神经的压迫和各种炎性刺激，从而出现局部疼痛和神经走形的放射性疼痛[2]。尽管传统的后路开放手术治疗 LDH 的疗效确定，但却存在着创伤较大，出血较多，并发症发生率较高等缺陷[3]。随着脊柱微创外科的发展，经皮椎间孔镜技术(percutaneous endoscopic lumbar discectomy，PTED)日趋成熟，并以出血少、创伤小、不破坏椎旁肌肉、疗效确切等优势[4]受到了越来越多的关注和青睐。虽然既往已有相关文献报道了 PTED 的优势和早期疗效[5-7]，但多存在样本量较少，随访时间较短，评价指标不全面等缺陷。我科较早开展此项技术治疗 LDH，获得了良好的临床治疗效果，现总结报道如下。

* 基金项目：国家自然科学基金项目(81201633)

作者简介：高浩然(1979-)，男，硕士，主要从事脊柱外科的诊断与治疗，电话：13186031559，E-mail：7861621@qq.com；
韩康(1983-)，男，硕士，主要从事脊柱外科的诊断与治疗，电话：13572081887，E-mail：gan_7758525@163.com
共同为第一作者
△通讯作者：钱济先(1962-)，男，主要从事脊柱外科的诊断与治疗，主任医师，硕士生导师，E-mail：qianjx@fmmu.edu.cn

(收稿日期：2014-10-12 接受日期：2014-11-06)

1 资料和方法

1.1 一般资料

选择 2009 年 -2013 年我院收治的明确诊断为腰椎间盘突出症的患者 194 例。其中,男 103 例,女 91 例;年龄 18-65 岁,平均 41.3 岁;平均随访时间为 21.8 个月(12 个月 -60 个月)。

1.2 病例纳入标准

1)患者有明确的腰腿疼病史,且腿痛症状更重;2)患者有相应阶段的肌力、感觉等神经症状;3)影像学检查结果与症状、体征相符合;4)经正规至少 3 个月保守治疗无效;5)排除血友病等其他手术禁忌。

1.3 病例排除标准

排除标准如下:1)多阶段椎间盘突出;2)患者椎间盘突出为明确的中央型且有广泛的椎管狭窄;3)有明确的腰椎不稳;4)合并椎间盘炎、腰椎结核等疾病;5)合并心肺腹等系统性疾病及其他手术禁忌。

1.4 手术方法

1.4.1 术前定位 患者取俯卧位,身下垫好软垫等保护措施后,确认手术床及患者体位位于正中位置,使用 G 型壁进行透视。首先,在正位确认椎间盘水平线和棘突正中线;然后,在侧位确认手术安全线,根据患者突出阶段、肥胖程度及体型确认进针点。一般而言,L3/4 椎间盘的进针点约在正中线旁开 8-10 cm,L4/5 约为 11-14 cm,L5/S1 约为 12-16 cm,其与正中线的角度约为 10°-45°[8]。

1.4.2 穿刺、造影 按照术前选定的进针点,使用利多卡因溶液 2 mL 按照 1:1 进行稀释后,进行逐层局部浸润麻醉。按照与腰背部皮肤呈约 30° 角度使用 18 号穿刺针进行穿刺。在穿刺过程中,要注意动作的缓慢轻柔,并时刻询问患者是否有所不适,特别注意询问是否有腿部放射性抽痛症状。当穿刺针逐渐进入椎间孔时,行 X 透视。此时,理想位置应该是正位:位于相邻椎体椎弓根的中心连线。侧位:位于相邻椎体后缘连线(图 1 A5-B1)。随即继续穿刺,当穿刺到椎间盘中央后(正位:过椎弓根连线,侧位:椎体中后 1/3(图 1 B2-B3)),取出穿刺针芯,注入亚甲蓝溶液进行椎间盘造影,同时询问患者是否会出现根性疼痛。

1.4.3 减压 以穿刺点为中心,切开约 0.8 cm,沿导丝方向小心逐级插入导管,必要时使用磨钻对关节突部分骨质进行钻磨(图 1 B4-B5)。扩张周围软组织后,安装椎间孔镜工作套管(图 1 C1-C2),安装椎间孔镜显像系统和吸引冲洗系统。通过工作套管,选择合适的角度,分清解剖结构,探及蓝染的病变椎间盘组织(图 1 C3)。使用不同角度和型号的髓核钳和韧带剪去除影响视野的组织,取出蓝染的髓核组织(图 1 C5)。同时探查神经根是否松解彻底(图 1 C4)。再次过程中,使用双极射频进行止血和对椎间盘进行消融减压。术闭前再次检查黄韧带、纤维环、神经根等情况。检查是否有活动性出血,通过患者咳嗽是否诱发疼痛等方法检查减压是否彻底。全层缝合皮肤,无菌敷料包扎。

1.4.4 术后处理 如无其他并发症,患者均不给予抗生素治疗,术后当天卧床行相关功能锻炼。术后第一天,开始佩戴腰围逐渐下地;术后 5-7 天出院,并嘱患者术后 3 周内避免剧烈活动,避免久坐,加强功能锻炼。

1.4.5 术后疗效评价标准 疼痛评分按照 VAS [9](Visual Analogue Scale)法进行,分为 11 个等级,0 分为无痛,10 分为剧烈疼痛。Lehmann 腰椎功能评分量表[10]由三部分构成,分别为客观评分以及医生和患者的评分。MacNab[11]标准分为四个层次,分别是优,良,可,差。功能、心理、情绪等通过生存质量表[12](SF-36)反映。

1.5 统计学分析

采用 SPSS 17.0 软件对不同样本类型采用卡方检验,t 检验等多种检验方法,以 $P<0.05$ 为差异有统计学意义。

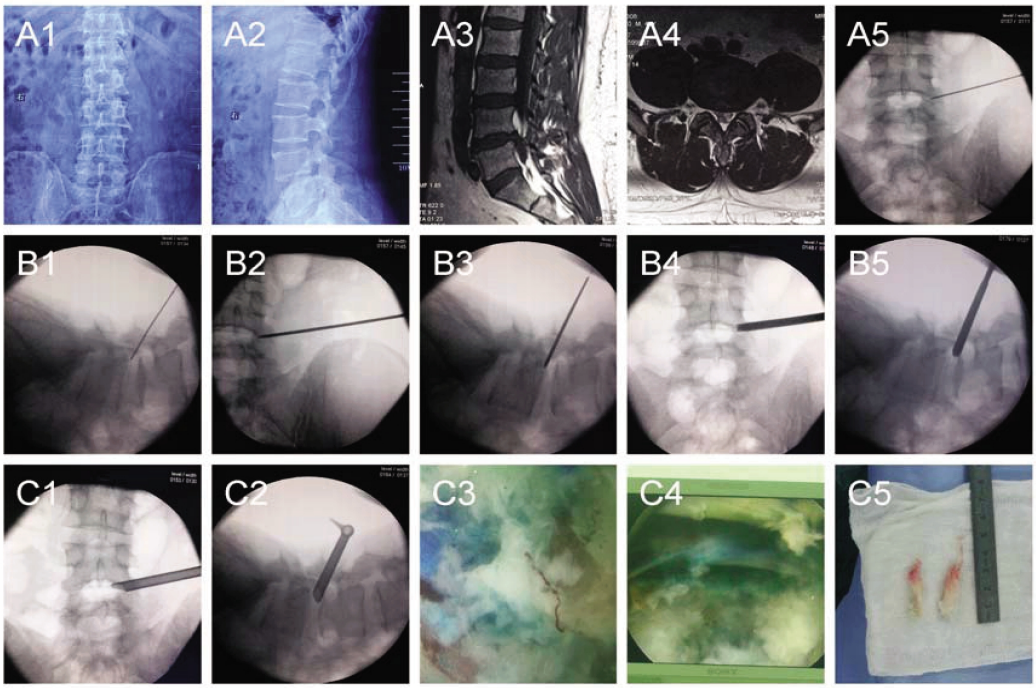

图 1 典型病例。A1-A4 为术前影像学图片;A5-C2 为术中 G 臂透视所见;C3-C4 为术中所见;C5 为取出的髓核组织。

Fig. 1 A Typical case. A1-A4: The Preoperative imaging pictures; A5-C2: Intraoperative pictures by G arm fluoroscopy; C3-C4: Intraoperative pictures; C5: nucleus pulposus tissue.

2 结果

2.1 患者手术前后的 VAS 疼痛评分及 Lehmann 腰椎功能评分比较

所有患者在手术前、术后当天及术后 3 月、12 月行 VAS 评分与 Lehmann 腰椎功能评分，结果显示患者术后当天及术后 3 月、12 月 VAS 评分与 Lehmann 腰椎功能评分均较术前明显改善，差异均具有统计学意义(P<0.05)，见表 1。

表 1 患者手术前后疼痛评分与腰椎功能评分的比较($\bar{x}\pm$ s)

Table 1 Comparison of the VAS and Lehmann scores of patients before and after operation($\bar{x}\pm$ s)

Group	Case	VAS	Lehmann
Reoperation	194	7.81 ± 1.03	26.45 ± 8.6
Day after surgery	194	3.22 ± 0.86*	48.15 ± 7.7*
3 months after surgery	194	2.14 ± 0.72*	81.15 ± 9.2*
12 months after surgery	194	1.97 ± 0.66*	90.65 ± 7.2*

Note：*P<0.05 compared with preoperation.

2.2 患者手术后的 MacNab 疗效评价

术后 3 月，患者优 162 例(83.5%)，良 14 例(7.2%)，可 13 例(6.7%)，差 5 例(2.6%)，优良率为 90.7%。术后 12 月，患者优 164 例(84.5)，良 15 例(7.7%)，可 12 例(6.2%)，差 3 例(3.2%)，优良率为 92.3%。

2.3 患者手术前后的生存质量(SF-36)比较

所有患者在手术前、术后 3 月及术后 12 月时行生存质量分析，结果显示患者术后当天及术后 3 月、12 月的各项生活质量评分均较术前均有明显增加，差异均具有统计学意义(P<0.05)，见表 2。

表 2 手术前后患者的生存质量表(Sf-36)评分比较($\bar{x}\pm$ s)

Table 2 Comparison of the Sf-36 scores of patients before and after operation($\bar{x}\pm$ s)

Group	PF	RP	BP	VT	RE	SF	MH	GH
Preoperation	67.3± 10.6	52.4± 16.1	60.3± 10.6	70.2± 8.8	65.3± 10.6	70.2± 9.8	62.3± 10.6	63.6± 12.0
Day after surgery	86.6± 11.8*	79.1± 12.2*	83.4± 12.4*	81.5± 10.2*	84.1± 14.1*	80.4± 10.1*	77.1± 16.4*	73.7± 10.3*
3 months after surgery	89.6± 9.8*	80.1± 10.6*	85.4± 11.4*	83.5± 11.2*	87.1± 12.1*	83.4± 12.8*	79.6± 12.4*	79.2± 12.3
12 months after surgery	90.1± 8.8*	82.3± 8.6*	87.8± 9.8*	84.2± 10.2*	88.3± 11.4*	84.7± 10.6*	80.1± 11.4*	81.6± 10.6*

Note：*P<0.05 compared with preoperation.

3 讨论

尽管大部分 LDH 患者经保守治疗后可取得良好效果，但仍有 20%左右的患者需手术治疗[13]。传统的后路开放手术经过几十年的发展，疗效获得充分肯定[14,15]。但由于后路开放手术会破坏后路椎旁肌肉，创伤较大，出血较多，且会破坏骨质结构，容易造成术后椎体不稳、相邻阶段快速蜕变、切口感染等并发症[3]。因此，越来越多的人们希望借助微创技术治疗 LDH，使患者在获得诸多微创优势(出血少、创伤小)的同时获得满意的临床治疗效果。

椎间孔镜技术(PTED)在 1975 年首次由 Hjikata[16]提出，随后 Kambin 提出“安全三角”的概念，并首次将关节镜结合到椎间盘手术中[17]，从而开创了椎间孔镜治疗 LDH 的新纪元。PTED 与传统后路开放手术完全不同，其采用区部麻醉方式，无需破坏椎板和关节突，不影响骨性稳定性，且切口一般在 1cm 以下，几乎不破坏椎旁肌肉和组织，显示出了巨大优势[18]。特别是 20 世纪 90 年代 Yeung 提出 YESS 系统(Yeung endoscopy spine system)[19]和 Hoogland[20]提出 TESSYS 系统以后，椎间孔镜技术的适应症扩大，应用和发展迅速加快。目前，椎间孔镜技术理论上可以应用于各种类型的椎间盘突出，尤其是极外侧突出、保守治疗无效的椎间盘源性的腰痛以及某些不具备行全麻开放手术的患者。而其禁忌症主要包括：合并腰椎不稳者，中央型突出且有严重钙化者；髂脊较高的 S5/L1 的突出；突出游离较远者；椎间孔过于狭窄者；神经粘连严重者。因此，在手术前，除了术前常规检查外，应常规补做病变部位的 CT+ 三维重建、核磁共振检查，以明确骨质结构。

由于 PTED 属于微创手术，使不少患者的警惕性下降，但心理期望值较高，而脊柱手术是高风险手术，在手术过程中容易损伤周围神经和血管等重要器官和组织，出现医疗纠纷。因此，医生在术前要重视与患者的沟通，向家属讲清手术风险与手术预后，并严格筛选手术适应症；在术中要积极与患者交流，重视其反馈的各项信息，避免损伤神经根等重要结构；术后三周属于术后恢复的黄金时期，要嘱咐患者在这一时期避免剧烈活动、久坐等危险因素，以防术后复发。与其他的微创手术一样，PTED 技术的学习曲线较为陡峭。因此，医生要熟练掌握局部的解剖知识，并具有完美的三维转换能力，否则会容易出现神经损伤等并发症。同时，由于术中需要多次透视，医患双方都要做好各项防护准备，以免发生各种不良后果。

本组研究结果表明使用椎 PTED 技术治疗 LDH 的疗效较好，术后各项临床指标均较术前明显改善，且此项技术的创伤小，不破坏骨质结构，麻醉危险小，患者可早期下地，经济花费少，因而其用于治疗 LDH 的前景十分广阔，值得在临床工作中

进一步研究和推广。

参 考 文 献(References)

[1] Karakasll A, Ylldlz DV, Kumtepe E, et al. Biomechanical comparison of intact lumbar lamb spine and endoscopic discectomized lamb spine [J]. Eklem Hastallk Cerrahisi, 2013, 1: 33-38

[2] Hanley EN. The cost of surgical intervention for lumbar disc hemiation. In Weinstein[J]. (ed): clinical emcacy in the diagnosis and treatment of low back pain [J]. NewYork,Raven press, 2012, 29(10): 125-135

[3] Lee KH, Yue WM, Yeo W, et al. Clinical and radiological outcomes of open versus minimally invasive transforaminal lumbar interbody fusion[J]. Eur Spine J, 2012, 21(11): 2265-2270

[4] Karakasll A, Ylldlz DV, Kumtepe E, et al. Biomechanical comparison of intact lumbar lamb spine and endoscopic discectomized lamb spine [J]. Eklem Hastallk Cerrahisi, 2013, 1: 33-38

[5] Jang JS, An SH, Lee SH. Transforaminal percutaneous endoscopic discectomy in the treatment of foraminal and extraforaminal lumbar disc herniations[J]. Spinal Disord Tech, 2010, 19(5) : 338-343

[6] Ahn Y, Lee SH, Lee JH, et al. Transforaminal percutaneous endoscopic lumbar discectomy for upper lumbar disc herniation: clinical outcome，prognostic factors，and technical consideration [J]. Acta Neurochir (Wien), 2009, 151(3): 199-206

[7] Kim HS, Ju CI, Kim SW, et al. Endoscopic transforaminal suprapedicular approach in high grade inferior migrated lumbar disc herniation[J]. Korean Neurosurg Soc, 2009, 45(2): 67-73

[8] Joo YC, Ok WK, Baik SH, et al. Removal of a vertebral metastatic tumor compressing the spinal nerve roots via a dingle－port，transforaminal，endoscopic approach under monitored anesthesia care [J]. Pain Physician, 2012, 4: 297-302

[9] De Cosmo G, Aceto P, Gualtieri E, et al. Analgesia in Thoracic Surgery[J]. Minerva Anestesiol, 2009, 75(6): 393-400

[10] LehmannTR, RABrand, TWGerman. Alowbackrating scale[J]. Spine, 1983, 8: 309

[11] Maenab. Negative disc exploration:ananalysis of the causes of nerveroot involvement in sixtyelght patients[J]. J bone Joint surg Am, 1971, 53(7): 891-893

[12] Ware JE, Snow KK, Kosinski M, et al. How to score the SF-36 health survey[M]. Medical Outcome Trust Boston, 2013: 2-21

[13] Shin KH, Chang HG, Rhee NK, et al. Revisioned percutaneous full endoscopic disc surgery for recurrent herniation of pre vious open lumbar discectomy[J]. Asian Spine J, 2011, 1: 1-9

[14] Jhala A, Mistry M. Endoscopic lumbar discectomy: Experience of first 100 cases[J]. Indian J Orthop, 2010, 44(2): 184-190

[15] Tzaan WC. Transforaminal percutaneous endoscopic lumbar discectomy[J]. Chang Gung Med J, 2007, 30(3): 226-234

[16] Brolnhy J, Hirst J, Osman M. Collagenase all experimental study of inierverteb ral discs[J]. Spine, 1980, 5: 126-129

[17] Sussman B, Bromley J. Injeetion of colagenase in the treatment of hemiation lumbar disc[J]. JAMA, 1981, 245: 730

[18] Yeung Af, Tsou PM. Posterolateral endoscopieex eision for lumbar dise hemiation:surgical technique, outeome, and complications in 307 eonseeutive cases[J]. Spine, 2012, 27(7): 722-731

[19] Jacquot F, Gastambide D. Percutaneous endoscopic transforaminal lumbar interbody fusion: is it worth it [J]. Int Orthop, 2013, 8: 1507-1510

[20] Schubert M, Hoogland T. Endoscopic transforaminal nucleotomy with foraminoplasty for lumbar disk hemiation [J]. Oper Orthop Traumatol, 2011, 17(6): 641-661

(上接第 2130 页)

[17] 苏风军.玻璃体切除联合内界膜剥除治疗黄斑裂孔的疗效观察[J]. 临床眼科杂志, 2013, 21(6): 490-492
Su Feng-jun. Vitrectomy combined with internal limiting membrane peeling to treat macular hole [J]. Journal of Clinical Ophthalmology, 2013, 21(6): 490-492

[18] Armada-Maresca F, Peralta-Calvo J, Pastora-Salvador N, et al. Combined external drainage and 25-gauge vitrectomy for severe X-linked congenital retinoschisis[J]. Retina, 2011, 31(6): 1215-1217

[19] Chandra A, Jazayeri F, Williamson TH. Warfarin in vitreoretinal surgery:a case controlled series [J]. Br J Ophthalmol, 2011, 95(7): 976-978

[20] Bastion ML. Pneumatic retinopexy for treatment of posterior pole detachment following vitreoretinal surgery for diabetic tractional retinal detachment threatening the fovea [J]. BMJ Case Rep, 2012, 2012