doi: 10.13241/j.cnki.pmb.2018.09.018

NLRP3 炎性小体及其下游产物在 TAO 和 ASO 患者动脉中的表达及意义 *

秦传子 姜维良 陈 波 王海涛 孙占峰 马 军△

（哈尔滨医科大学附属第二医院血管外科 黑龙江 哈尔滨 150086）

摘要 目的：探讨 NLRP3 炎性小体及其下游产物在血栓闭塞性脉管炎(TAO)和动脉粥样硬化闭塞症(ASO)患者动脉中的表达及意义。**方法：**选择 8 例 TAO 患者截肢后的下肢动脉，13 例 ASO 患者截肢后的下肢动脉，5 例因窒息死亡的新生儿主动脉，将三组动脉分别进行 HE 染色及免疫组化分析，半定量的测量 3 组动脉中 NLRP3、Caspase-1、IL-1β 和 IL-18 的累积光密度值(IOD)并进行组间比较。**结果：**3 组动脉组织的 HE 染色结果均符合其特征。TAO 组和 ASO 组动脉组织中 NLRP3、Caspase-1、IL-1β 和 IL-18 的表达与对照组相比均显著升高，差异具有统计学意义(P＜0.05)。**结论：**NLRP3、Caspase-1、IL-1β 和 IL-18 在 TAO 和 ASO 患者动脉组织中的表达明显升高，NLRP3 炎性小体及其下游产物可能参与了 TAO 和 ASO 的发病过程。

关键词：NLRP3 炎性小体；血栓闭塞性脉管炎；下肢动脉硬化性闭塞症

中图分类号：R392；R654.4；R543 **文献标识码：**A **文章编号：**1673-6273(2018)09-1687-07

The Expressions and Significances of NLRP3 Inflammasome and its Downstream Products in the Treatment of Arteries of Patients with TAO and ASO*

QIN Chuan-zi, JIANG Wei-liang, CHEN Bo, WANG Hai-tao, SUN Zhan-feng, MA Jun△

(Department of Vascular Surgery,The Second Affiliated Hospital of Harbin Medical university, Harbin, Heilongjiang, 150086, China)

ABSTRACT Objective: To investigate the expression and significance of NLRP3 inflammasome and its downstream products in the arteries of patients with Thromboangiitis obliterans and Arteriosclerosis obliterans. **Methods:** Selected the arteries from 8 amputation patients who with TAO , The arteries from 13 amputation patients who with ASO, The arteries from 5 neonates who death by suffocation. The 3 groups arteries were analyzed by hematoxylin-eosin staining and immunohistochemistry. Semi quantitative measurement the NLRP3, Caspase-1, IL-1β and IL-18 protein in the 3 groups by the Integrated Option Density (IOD). Calculate its average As its relative expression. **Results:** The HE staining results of the three groups of arteries accorded with their characteristics. The expressions of NLRP3, Caspase-1, IL-1β and IL-18 in the arterial tissues of group TAO and group ASO were significantly higher than those of the control group. The difference was statistically significant (P<0.05). **Conclusion:** The expression of NLRP3, Caspase-1, IL-1β and IL-18 in the arterial tissues of patients with TAO and ASO increased significantly. NLRP3 inflammasome and its downstream products may be in- volved in the pathogenesis of TAO and ASO.

Key words: NLRP3 inflammasome; Thromboangiitis obliterans; Arteriosclerosis obliterans

Chinese Library Classification(CLC): R392; R654.4; R543 Document code: A

Article ID: 1673-6273(2018)09-1687-07

前言

血栓闭塞性脉管炎 (Thromboangiitis obliterans，Buerger's disease，TAO)发病年龄在 25～45 岁，男性好发，最常累及手、腿和脚的中小型的动静脉，也可累及脑动脉、冠状动脉、主动脉、眼动脉、肠道血管、肾动脉、生殖器血管，甚至多器官的血管受累，病变呈节段性[1-4]。随着疾病的进展，肢体会出现缺血性静息痛及脚趾、脚或手的缺血性溃疡，最终导致患者截肢，严重影响患者的生活质量。

下肢动脉硬化闭塞症(Arteriosclerosis obliterans，ASO)是动脉粥样硬化(Atherosclerosis，AS)在下肢的表现，多见于 50 岁以上的中老年人，大、中动脉最易受累，病变呈多平面、多节段分布。随着疾病的不断进展，病变处管壁逐渐增厚，管腔狭窄，最终闭塞。由于其病变的血管中有巨噬细胞、单核细胞等炎性细胞参与，因而被认为是一种慢性炎症性疾病，且炎症还会致使斑块破裂，引起动脉血栓形成，导致患者肢体急性缺血，严重威胁患者的生命。

NLRP3 炎性小体由 NLRP3、凋亡相关斑点样蛋白(ASC)以

* 基金项目：黑龙江省青年科学基金项目（QC2013C115）

作者简介：秦传子（1990-），硕士研究生，研究方向：周围血管外科，E-mail: 379012046@qq.com

△ 通讯作者：马军（1978-），副主任医师，研究方向：周围血管外科，E-mail: ma_dayong@163.com

（收稿日期：2017-11-28 接受日期：2018-01-03）

及半胱天冬氨酸酶前体 -1(pro-caspase-1)组成。NLRP3 可通过 ASC 招募 pro-caspase-1,进而活化 Caspase-1,Caspase-1 将无活性的促炎细胞因子 pro-IL-1β 和 pro-IL-18 剪切为成熟的 IL-1β 和 IL-18 参与调节免疫应答[5]。NLRP3 炎性小体能够识别多种类型的病原体和相关危险分子，是目前研究最多的炎性体,但是关于 NLRP3 炎性小体、Caspase-1、IL-1β、IL-18 在 TAO 中动脉表达无相关研究,在 ASO 中的研究较少。因此,本研究主要探讨了 NLRP3 炎性小体及其下游产物在 TAO 和 ASO 患者动脉中的表达及意义,现报道如下:

1 材料与方法

1.1 动脉组织来源

选取 2013 年 1 月至 2016 年 12 月哈尔滨医科大学附属第二医院 8 例截肢的 TAO 患者下肢动脉;13 例截肢的 ASO 患者下肢动脉;为排除动脉粥样硬化影响,由哈尔滨医科大学解剖科提供的因窒息死亡的 5 例新生儿的主动脉。TAO 和 ASO 的血管标本均取自截肢后废弃肢体断端的动脉。本研究经哈尔滨医科大学附属第二医院医学伦理委员会批准，所有患者和 / 或家属均知情同意并签署知情同意书。

1.2 主要仪器与试剂

主要仪器:Leica RM 切片机,SANYO 微波炉,Nikon 显微镜等。主要试剂:NLRP3 兔抗人抗体,购自北京博奥森生物技术公司;Caspase-1 兔抗人抗体，购自北京博奥森生物技术公司;IL-1β 兔抗人抗体，购自北京博奥森生物技术公司;IL-18 兔抗人抗体,购由北京博奥森生物技术公司生产;DAB 显色剂购自北京中杉公司;PV-6001 试剂盒品名兔 Kit 购自北京中杉公司。

1.3 免疫组化方法检测

3 组动脉组织中 NLRP3、Caspase-1、IL-1β 和 IL-18 蛋白的表达严格按照实验步骤进行操作。一抗滴度为 1:100(NLRP3)、1:100(Caspase-1)、1:100(IL-1β)和 1:100(IL-18),阳性染色的判断:阳性细胞染为淡黄、棕黄或棕褐色,光镜下每张切片随机选取 5 个视野(× 400)采集图像,应用 Image Pro Plus 6.0 图像分析软件,半定量测定蛋白阳性表达的累积光密度(IOD)值。

1.4 统计学分析

采用 SPSS 20.0 统计软件对数据进行统计学分析。计量资料采用均数± 标准差表示,两组间比较采用 t 检验,以 $P<0.05$ 为差异有统计学意义。

2 结果

2.1 HE 染色结果

TAO 患者的动脉内有大量的纤维组织，伴有炎性细胞浸润,平滑肌细胞(Vascular Smooth Muscle Cells,VSMCs)萎缩,部分标本动脉的内膜管腔侧有机化形成的肉芽组织,肉芽组织内有炎性细胞浸润，符合 TAO 的病理特征;ASO 患者动脉的主要病变特征为动脉组织内粥样斑块形成,动脉组织内可见坏死组织及透明变性,伴有炎症细胞浸润,内膜增厚伴有脂质沉积,多数平滑肌细胞由斑块及坏死组织挤压而出现萎缩,管腔有不同程度的狭窄,部分动脉管腔内有血栓形成,部分动脉的内膜管腔侧有机化形成的肉芽组织，肉芽组织内有炎性细胞浸润,符合 ASO 的病理特征;对照组动脉组织内膜无增厚,动脉组织形态规则,管腔通畅。如图 1 所示。

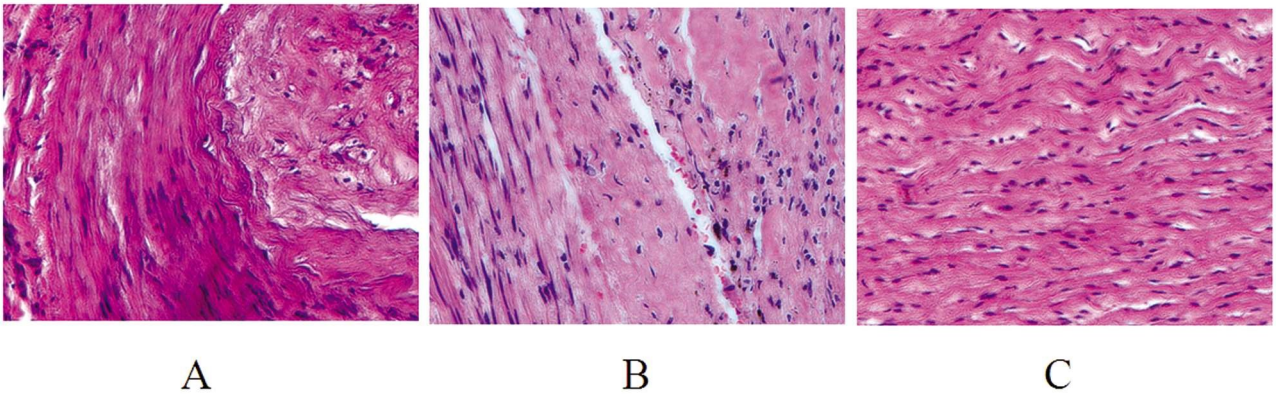

图 1 三组研究对象动脉的 HE 染色 (200×)

注:A 为 TAO 组,B 为 ASO 组,C 为对照组。

Fig.1 HE staining of arteries in three groups of subjects(200×)

Note: A is the TAO group, B is the ASO group, and C is the control group.

2.2 各组动脉组织中 NLRP3、Caspase-1、IL-1β 和 IL-18 的表达比较

因 TAO 和 ASO 是进行性加重的，所以 4 种蛋白的 IOD 值随着疾病进展而改变,可能在疾病的某一急性加重期伴随着大量炎性细胞参与炎症反应而最大，急性期过后,IOD 值会随着炎性细胞的减少及平滑肌细胞的表达降低而逐渐下降。NLRP3、Caspase-1、IL-1β 和 IL-18 在 TAO 患者动脉组织表达位置基本一致,在动脉组织内的巨噬细胞、多形核白细胞及其它炎性细胞中大量表达,在少量的平滑肌细胞中表达,在动脉内膜管腔侧机化形成的新鲜肉芽组织中的成纤维细胞和新生血管内皮细胞中大量表达,在肉芽组织内的巨噬细胞、多形核白细胞中大量表达,NLRP3、Caspase-1、IL-1β 和 IL-18 在 TAO 动脉组织整体表达的 IOD 值平均分别为 1533.75± 1226.52、1390.28± 985.02、1748.83± 1041.88、1590.75± 1217.01;4 种蛋白在 ASO 患者动脉组织表达位置基本一致，在动脉组织内的部分平滑肌细胞中大量表达,在动脉组织及动脉内膜管腔侧形

成的肉芽组织内的巨噬细胞、泡沫细胞及其他炎性细胞中大量表达，NLRP3、Caspase-1、IL-1β 和 IL-18 在 ASO 动脉组织中整体表达的 IOD 值平均分别为 1895.02± 1516.46、2012.08± 1364.05、2227.05± 1909.71、2039.29± 1821.33；4 种蛋白在对照组的动脉组织内表达明显减少，在少量的平滑肌细胞中表达，NLRP3、Caspase-1、IL-1β 和 IL-18 在正常对照组中整体表达的 IOD 值平均分别为 387.68± 357.17、356.04± 311.96、368.96± 348.95、395.24± 352.14。TAO 组和 ASO 组动脉组织中 NLRP3、Caspase-1、IL-1β 和 IL-18 的表达与对照组相比均显著升高，差异具有统计学意义(P＜0.05)。

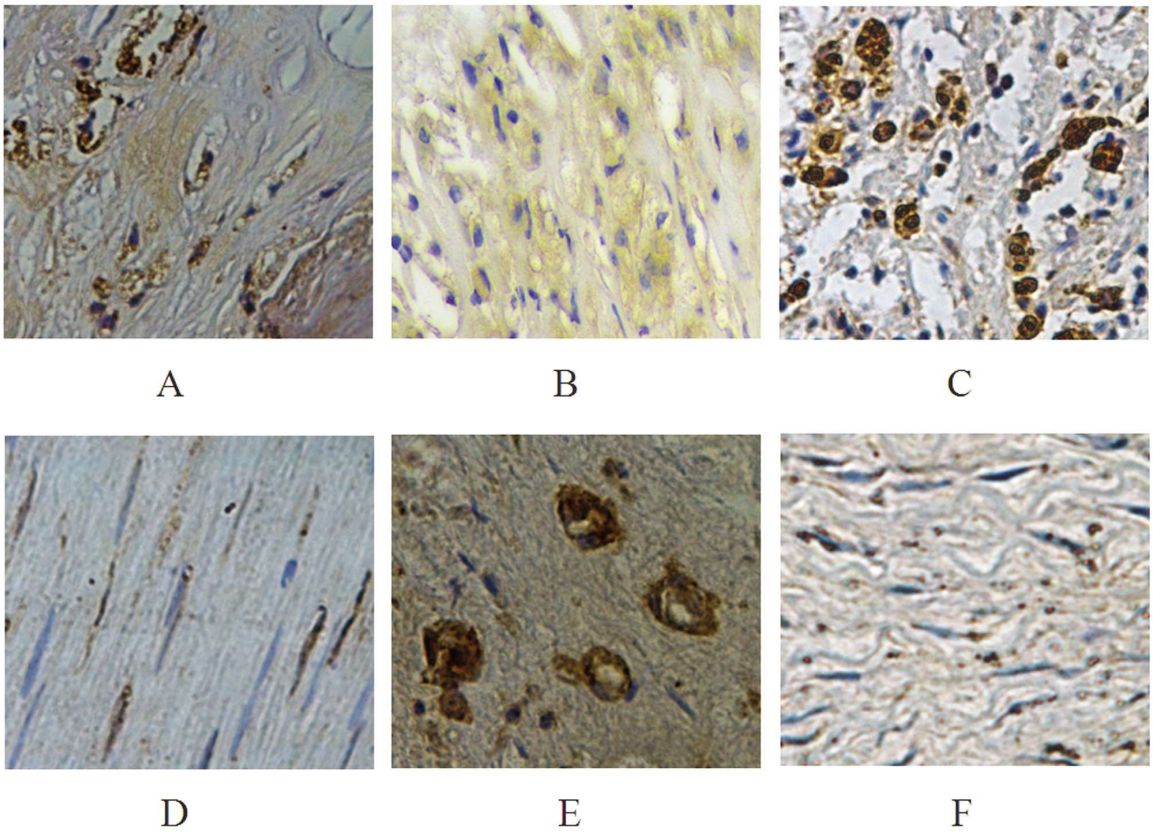

图 2 NLRP3 在三组研究对象动脉中的表达(400×)

注：A B C 分别为 NLRP3 在 TAO 组动脉中膜、新鲜肉芽组织及炎性细胞中的表达，D E 分别为 NLRP3 在 ASO 组动脉中膜和炎性细胞的表达，F 为 NLRP3 在对照组动脉中膜的表达。

Fig.2 The expression of NLRP3 in arteries of three groups(400×)

Note: A, B and C were the expressions of NLRP3 in the media of artery, fresh granulation tissue and inflammatory cells of TAO group. D and E were the expressions of NLRP3 in the media of artery and inflammatory cells of ASO group. F was the expression of NLRP3 in the media of artery of the control group.

表 1 NLRP3 在 3 组动脉中表达的 IOD 值、TAO 组和 ASO 组分别与对照组比较

Table 1 The IOD of the NLRP3 expressed in arteries tissues of 3 groups, the TAO group and the ASO group were compared with the control group

	NLRP3	t	P
TAO(n=40)	1533.75± 1226.52	-5.55	<0.001
ASO(n=65)	1895.02± 1516.46	-7.49	<0.001
Control(n=25)	387.68± 357.17		

3 讨论

多种内源性或者外源性因素最终都可导致 NLRP3 炎性小体的激活，进而活化 Caspase-1，并最终使先天性免疫反应中非常重要的炎症介质 IL-1β 和 IL-18 成熟并分泌[5]。在 TAO 的动脉组织内，NLRP3、Caspase-1、IL-1β、和 IL-18 表达于巨噬细胞、多形核白细胞及少量的平滑肌细胞中；在 ASO 的动脉组织内 NLRP3 、Caspase-1、IL-1β、和 IL-18 表达于巨噬细胞、泡沫细胞及部分平滑肌细胞中。这表明 TAO 和 ASO 中的炎性细胞及平滑肌细胞表达 NLRP3 并活化 Caspase-1，进而产生 IL-1β 和 IL-18[6]。还有研究显示 NLRP3 在人动脉粥样硬化的表达区域有 CD68 阳性巨噬细胞聚集 [7]。Varghese GP 等研究发现用 LPS、胆固醇结晶或 ATP 可激活斑块内细胞的 NLRP3 炎性小体，并释放出 IL-1β，这表明在斑块的细胞已经有炎性激活。他们还用 SNP 分析显示基因变异与外周血单核细胞中 NLRP3 表达增加及斑块中 IL-1β 水平升高有关 [8]。这些研究支持了 NLRP3 炎性小体在 AS 中发挥着作用，并将胆固醇积累和动脉硬化病变内的炎症联系在一起。但 NLRP3 炎性小体与 TAO 暂

无相关报道，需进一步进行研究来探索 TAO 内 NLRP3 活化的原因。近来研究显示 NLRP3 与斑块稳定性相关，有症状患者的斑块与无症状患者的病灶相比，NLRP3 表达呈明显增加，同时在有症状的斑块中 NLRP3 的高表达提示有强烈的炎症反应，可能是存在于脂质坏死核心的胆固醇结晶和炎性细胞浸润所致[8-11]。

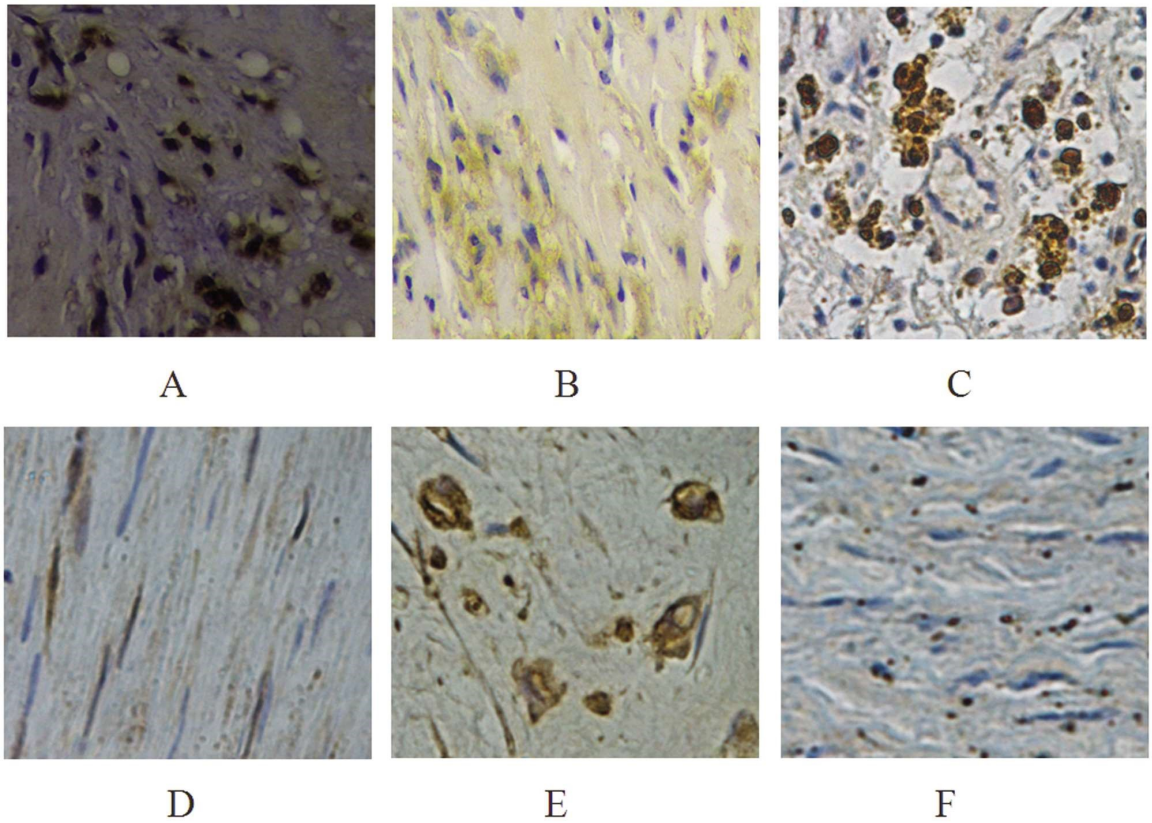

图 3 Caspase-1 在三组研究对象动脉中的表达(400×)

注：A B C 分别为 Caspase-1 在 TAO 组动脉中膜、新鲜肉芽组织及炎性细胞中的表达，D E 分别为 Caspase-1 在 ASO 组动脉中膜和炎性细胞的表达，F 为 Caspase-1 在对照组动脉中膜的表达。

Fig.3 The expression of Caspase-1 in arteries of three groups(400×)

Note: A, B and C were the expressions of Caspase-1 in the media of artery, fresh granulation tissue and inflammatory cells of TAO group. D and E were the expressions of Caspase-1 in the media of artery and inflammatory cells of ASO group. F was the expression of Caspase-1 in the media of artery of the control group.

表 2 Caspase-1 在 3 组动脉中表达的 IOD 均值、TAO 组和 ASO 组分别与对照组比较

Table 2 The IOD of the Caspase-1 expressed in arteries tissues of 3 groups, the TAO group and the ASO group were compared with the control group

	Caspase-1	t	P
TAO(n=40)	1390.28± 985.02	-6.16	<0.001
ASO(n=65)	2012.08± 1364.05	-9.18	<0.001
Control(n=25)	356.04± 311.96		

活化的 Caspase-1 可以直接诱导细胞出现程序性细胞死亡，即细胞焦亡。在心肌细胞中，细胞焦亡可促进平滑肌肌纤维分布紊乱、间质纤维化增多[12,13]，在 TAO 和 ASO 这两种疾病中的动脉内的平滑肌细胞分布紊乱，并且有不同程度的纤维化。Caspase-1 还可以依赖的形式编程性细胞死亡(pyroptosis) 影响动脉硬化斑块的稳定性[14]。

IL-1β 和 IL-18 是炎症反应的主要开关，其不仅自身参与炎症反应的发生，并且可以诱发下游其他炎症介质的级联式释放，进而扩大炎症反应。研究显示 IL-1β 经动脉外膜给药可使动脉的平滑肌细胞增殖、迁移，同时信号通路 JAK2-STAT3 的 mRNA 表达发生变化及相应蛋白磷酸化，JAK2-STAT3 可介导血管内皮细胞的黏附作用，促进白细胞的浸润动脉组织来参与血管损伤以及血栓形成[15]。TAO 和 ASO 的动脉均有不同程度的损伤，部分动脉内膜损伤后管腔内有血栓形成。载脂蛋白 E 缺陷伴有高胆固醇血症的小鼠可自发形成动脉粥样硬化，然而敲除 IL-1β 基因则能够减轻动脉硬化的形成[16]。IL-18 主要通过其在巨噬细胞上的受体结合直接诱导 TNF-α 的合成，TNF-α 可使内皮细胞表达黏附分子，促进白细胞与血管内皮细胞黏附、渗透，导致局部炎症[17]。IL-18 可诱导浸润在动脉内的 T 淋巴细胞、单核巨噬细胞产生 IFN-γ，IFN-γ 能够诱导血管内皮细

胞及平滑肌细胞表达细胞黏附分子 -1[18],有助于单核细胞迁移至内皮下,同时 IFN-γ 可促进单核细胞分化为巨噬细胞[19]。此外,IL-18 还可直接促进 MMP-9 分泌,降解细胞外基质,促进血管平滑肌增殖和移行,在动脉粥样硬化的发生、发展和斑块破裂的过程中起重要作用[20,21]。正是由于 IL-1β、IL-18 导致炎症反应的瀑布式发生，并在免疫反应发生和发展过程中起核心作用,所以 IL-1β、IL-18 在 TAO 和 ASO 发病的发挥着重要作用。

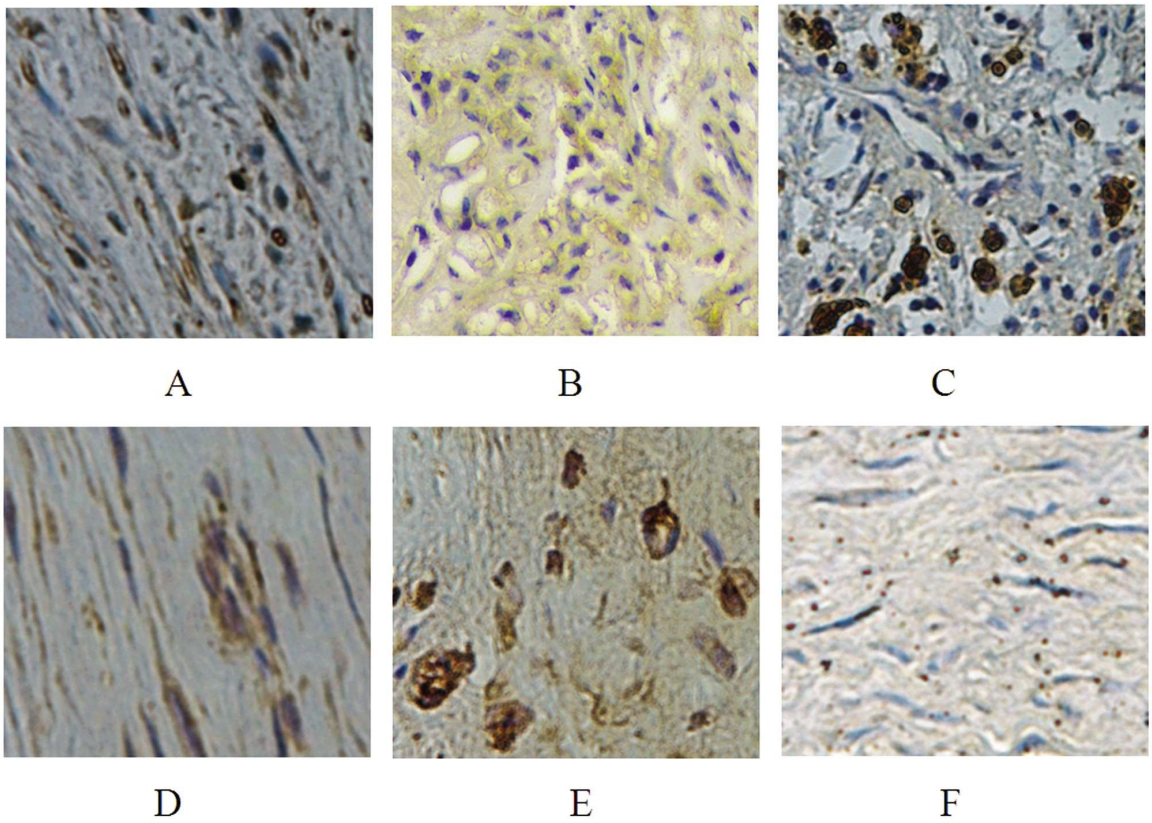

图 4 IL-1β 在三组研究对象动脉中的表达(400×)

注:A B C 分别为 IL-1β 在 TAO 组动脉中膜、新鲜肉芽组织及炎性细胞中的表达,D E 分别为 IL-1β 在 ASO 组动脉中膜和炎性细胞的表达,F 为 IL-1β 在对照组动脉中膜的表达。

Fig.4 The expression of IL-1β in arteries of three groups(400×)

Note: A, B and C were the expressions of IL-1β in the media of artery, fresh granulation tissue and inflammatory cells of TAO group. D and E were the expressions of IL-1β in the media of artery and inflammatory cells of ASO group. F was the expression of IL-1β in the media of artery of the control group.

表 3 IL-1β 在 3 组动脉中表达的 IOD 均值、TAO 组和 ASO 组分别与对照组比较

Table 3 The IOD of the IL-1β expressed in arteries tissues of 3 groups, the TAO group and the ASO group were compared with the control group

	IL-1β	t	P
TAO(n=40)	1748.83± 1041.88	-7.71	<0.001
ASO(n=65)	2227.05± 1909.71	-7.53	<0.001
Control(n=25)	368.96± 348.95		

自 NLRP3 炎性小体发现后，很多学者就开始对其上游通路及下游效应因子进行调控来探索治疗相关疾病。痛风也是一种炎症性疾病,研究显示 IL-1β 在痛风的急性发作时起着重要的作用。秋水仙碱通过抑制单钠尿酸盐被细胞吞噬,阻断 NLRP3 炎性小体的活化,进而阻止 IL-1β 的释放治疗痛风急性发作[22,23]。Abderrazak 研究将 NLRP3 抑制剂 Arglabin 应用到特异性沉默载脂蛋白 E2 基因的小鼠中,发现其能够减少炎症,降低血脂,还可以使促炎性的 M1 巨噬细胞转变为抗炎的 M2 型巨噬细胞[24]。研究显示 miR-9 可能通过 JAK1/STAT1 信号通路抑制 NLRP3 炎性体的激活,并抑制动脉粥样硬化相关炎症[25]。在培养的人单核细胞 - 巨噬细胞,p38δ MAPK 可被 ATP 和胆固醇结晶诱导的细胞内应激信号激活，进而活化 NLRP3 炎性小体,是一种人类巨噬细胞内 NLRP3 炎性小体的活化器[26]。这些研究表明阻断或抑制 NLRP3 炎性小体的激活可能为 TAO 和 ASO 提供新的治疗策略。

目前，国内外对于 NLRP3 炎性小体及其的下游产物与 TAO 的关系罕有报道。以往研究仅表明 NLRP3 炎性小体参与 ASO 的炎症反应，对 NLRP3 炎性小体及其下游产物与 ASO 的整体关系报道较少。本实验用免疫组化的方法检测了 TAO 和 ASO 动脉组织中 NLRP3 炎性小体及其的下游分子的表达，

充实了NLRP3 炎性小体下游产物在 ASO 中发挥的作用。为控制动脉粥样硬化这一条件，本实验的对照组采用新生儿的动脉组织，不能排除年龄变量所引起的差异，这也是本实验的不足之处。

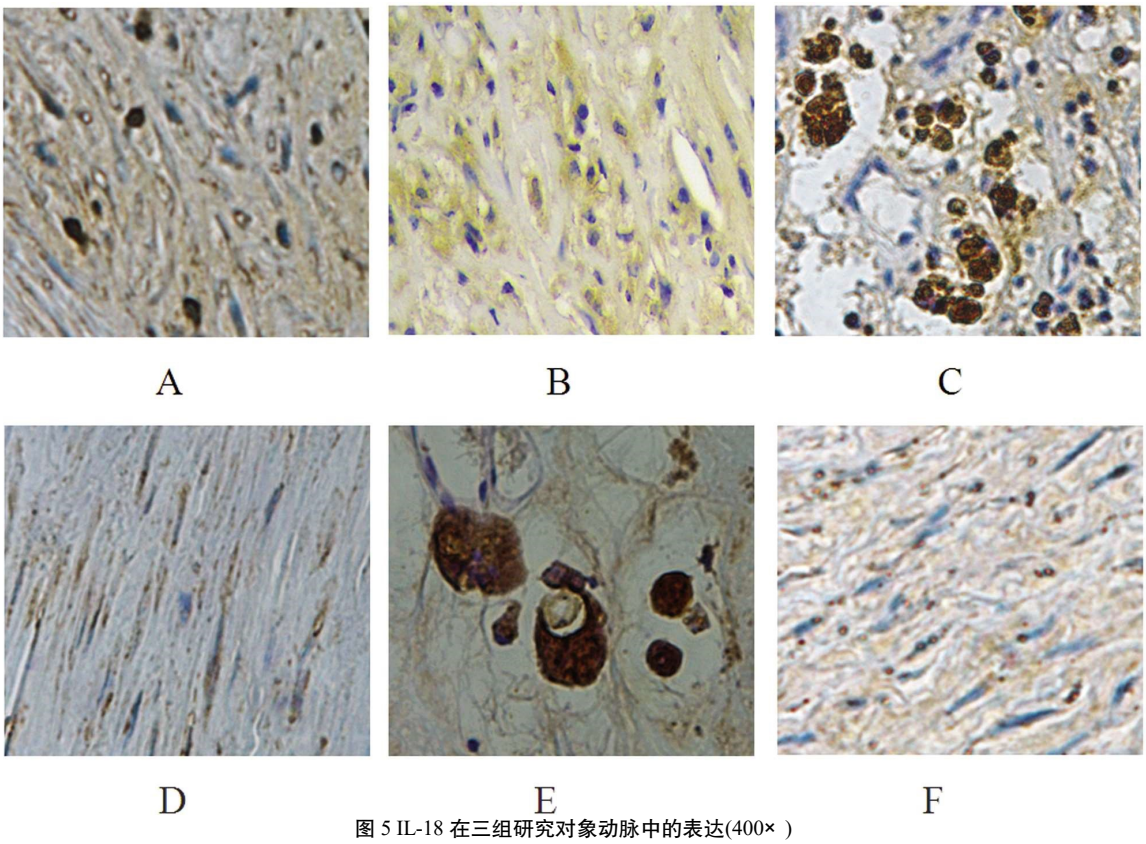

图 5 IL-18 在三组研究对象动脉中的表达(400×)

注：A B C 分别为 IL-18 在 TAO 组动脉中膜、新鲜肉芽组织及炎性细胞中的表达，D E 分别为 IL-18 在 ASO 组动脉中膜和炎性细胞的表达，F 为 IL-18 在对照组动脉中膜的表达。

Fig.5 The expression of IL-18 in arteries of three groups(400×)

Note: A, B and C were the expressions of IL-18 in the media of artery, fresh granulation tissue and inflammatory cells of TAO group. D and E were the expressions of IL-18 in the media of artery and inflammatory cells of ASO group. F was the expression of IL-18 in the media of artery of the control group.

表 4 IL-18 在 3 组动脉中表达的 IOD 均值、TAO 组和 ASO 组分别与对照组比较

Table 4 The IOD of the IL-18 expressed in arteries tissues of 3 groups, the TAO group and the ASO group were compared with the control group

	IL-18	t	P
TAO(n=40)	1590.75± 1217.01	-5.83	<0.001
ASO(n=65)	2039.29± 1821.33	-6.95	<0.001
Control(n=25)	395.24± 352.14		

综上所述，NLRP3 炎性小体在 TAO 和 ASO 病理过程的多种细胞中表达，诱导炎症介质的释放，能够全面参与 TAO 和 ASO 发生发展过程中的炎症反应，干预 NLRP3 炎性小体有可能成为防治 TAO 和 ASO 新的靶点。

参 考 文 献(References)

[1] Rivera-Chavarría IJ, Brenes-Gutiérrez JD. Thromboangiitis obliterans (Buerger's Disease)[J]. Ann Med Surg, 2016, 7: 79-82

[2] Yun HJ, Kim DI, Lee KH, et al. End stage renal disease caused by thromboangiitis obliterans: a case report[J]. J Med Case Rep, 2015, 9 (1): 1-5

[3] Roberts JA, Mever JP. Buerger's disease presenting as a testicular mass: A rare presentation of an uncommon disease [J]. Urol Ann, 2016, 8(2): 249-251

[4] Del Conde, Pena. Buerger disease (thromboangiitis obliterans)[J].Tech Vasc Interv Radiol, 2014, 17(4): 234-240

[5] Kim JJ, Jo EK. NLRP3 inflammasome and host protection against bacterial infection[J]. J Korean Med Sci, 2013, 28(10): 1415-1423

[6] Tangi TN, Elmabsout AA, Bengtsson T, et al. Role of NLRP3 and CARD8 in the regulation of TNF-α induced IL-1β release in vascular smooth muscle cells[J]. Int J Mol Med, 2012, 30(3): 697

[7] Peng K, Liu L, Wei D, et al. P2X7R is involved in the progression of atherosclerosis by promoting NLRP3 inflammasome activation[J]. Int J Mol Med, 2015, 35(5): 1179-1188

[8] Varghese GP, Folkersen L, Strawbridge RJ, et al. NLRP3 Inflammasome Expression and Activation in Human Atherosclerosis [J]. J Am Heart Assoc, 2016, 5(5): e003031

[9] Duewell P, Kono H, Rayner KJ, et al. NLRP3 inflammasomes are required for atherogenesis and activated by cholesterol crystals [J]. Nature, 2010, 464(7293): 1357-1361

[10] Carr SC, Farb A, Pearce WH, et al. Activated inflammatory cells are associated with plaque rupture in carotid artery stenosis [J]. Surgery, 1997, 122(4): 757-763

[11] Zheng F, Xing SS, Gong ZS, et al. NLRP3 inflammasomes show high expression in aorta of patients with atherosclerosis [J]. Heart Lung Circ, 2013, 22(9): 746-750

[12] Coll NS, Epple P, Dangl JL. Programmed cell death in the plant immune system[J].Cell Death Differ, 2011, 18(8): 1247-1256

[13] Luo B, Li B, Wang W, et al. Rosuvastatin alleviates diabetic cardiomyopathy by inhibiting NLRP3 inflammasome and MAPK pathways in a type 2 diabetes rat model [J]. Cardiovasc Drugs Ther, 2014, 28(1): 33-34

[14] Lin J, Shou X, Mao X, et al. Oxidized low density lipoprotein induced caspase-1 mediated pyroptotic cell death in macrophages: implication in lesion instability?[J]. PLoS One, 2013, 8(4): e62148

[15] 王霄,杨易,刘洁,等.JAK2-STAT3 信号通路在白介素 -1β 经动脉外膜给药致平滑肌细胞增殖迁移中的作用 [J]. 第三军医大学学报, 2012, 34(6): 512-516
Wang Xiao, Yang Yi, Liu Jie, et al. Role of JAK2-STAT3 signaling pathway in smooth muscle cell proliferation and migration induced by medication of IL-1β through arterial adventitia in mice[J]. J Third Mil Med Univ, 2012, 34(6): 512-516

[16] Kirii H, Niwa T, Yamada Y, et al. Lack of interleukin-1beta decreases the severity of atherosclerosis in ApoE-deficient mice[J]. Arterioscler Thromb Vasc Biol, 2003, 23(4): 656-660

[17] Wereszczyńska-Siemiatkowska U, Kosel J, Siemiatkowski A. Biological properties of interleukin 18 [J]. Pol Merkur Lekarski, 2004, 16 (93): 279-281

[18] Chung HK, Lee IK, Kang H, et al. Statin inhibits interferon-gamma-induced expression of intercellular adhesionmolecule-1 (I-CAM-1) in vascular endothelial and smooth muscle cells[J]. Exp Mol Med, 2002, 34(6): 451-461

[19] Batetta B, Mulas MF, Petmzzo P, et al. Opposite pattern of MDR1 and caveolin-1 gene expression in human atherosclerotic lesions and proliferating human smooth muscle cells [J]. Cell Mol Life Sci, 2001, 58(8): 1113-1120

[20] Chandrasekar B, Mummidi S, Mahimainathan L, et al. Interleukin-18-induced human coronary artery smooth muscle cell migration is dependent on NF-kappaB and AP-1-mediated matrix metalloproteinase-9 expression and is inhibited by atorvastatin [J]. J Biol Chem, 2006, 281(22): 15099-15109

[21] Gerdes N, Sukhova GK, Libby P, et al. Expression of interleukin (IL) -18 and functional IL-18 receptor on human vascular endothelial cells, smooth muscle cells, and macrophages: implications for atherogenesis[J]. J Exp Med, 2002, 195(2): 245-257

[22] Martinon F. Mechanisms of uric acid crystal-mediated autoinflammation[J]. Immunol Rev, 2010, 233(1): 218-232

[23] Yu HB, Finlay BB. The caspase-1 inflammasome: a pilot of innate immune responses [J]. Cell Host Microbe, 2008, 4(3): 198-208

[24] Abderrazak A, Couchie D, Mahmood DF, et al. Anti-inflammatory and antiatherogenic effects of the NLRP3 inflammasome inhibitor arglabin in ApoE2.Ki micefed a high-fat diet[J]. Circulation, 2015, 131 (12): 1061-1070

[25] Wang Y, Han Z, Fan Y, et al. Micro RNA-9 Inhibits NLRP3 Inflammasome Activation in Human Atherosclerosis Inflammation Cell Models through the JAK1/STAT Signaling Pathway [J]. Cell Physiol Biochem, 2017, 41(4): 1555-1571

[26] Rajamäki K, Mäyränpää MI, Risco A, et al. P38δ MAPK: A Novel Regulator of NLRP3 Inflammasome Activation With Increased Expression in Coronary Atherogenesis[J]. Arterioscler Thromb Vasc Biol, 2016, 36(9): 1937-1946

(上接第 1678 页)

[15] Kajihara T, Brosens J J, Ishihara O. The role of FOXO1 in the decidual transformation of the endometrium and early pregnancy [J]. Medical molecular morphology, 2013, 46(2): 61-68

[16] Doresavard L, Bharti S K, Popel A S, et al. Abstract 3370: Metabolic profiling of the tumor interstitial fluid using 1H MRS: contribution of breast cancer subtypes and VEGF overexpression[J]. Cancer Research, 2016, 76(14): 3370-3370

[17] Chen P, Zhu J, Liu D, et al. Over-expression of survivin and VEGF in small-cell lung cancer may predict the poorer prognosis [J]. Medical oncology, 2014, 31(1): 775

[18] Kopparapu P K, Boorjian S A, Robinson B D, et al. Expression of VEGF and its receptors VEGFR1/VEGFR2 is associated with invasiveness of bladder cancer [J]. Anticancer research, 2013, 33 (6): 2381-2390

[19] 金益, 邵钦树. FOXO1 基因在肿瘤中的研究进展[J].肿瘤学杂志, 2015, 21(2): 81-85
Jin Yi, Shao Qing-shu. Research progress of FOXO1 gene in tumor [J]. Journal of oncology, 2015, 21 (2): 81-85

[20] Woollard D J, Opeskin K, Coso S, et al. Differential expression of VEGF ligands and receptors in prostate cancer[J]. The Prostate, 2013, 73(6): 563-572

[21] Ringer L, Sirajuddin P, Tricoli L, et al. The induction of the p53 tumor suppressor protein bridges the apoptotic and autophagic signaling pathways to regulate cell death in prostate cancer cells[J]. Oncotarget, 2014, 5(21): 10678

[22] Kim K M, Su J P, Jung S H, et al. miR-182 is a negative regulator of osteoblast proliferation, differentiation, and skeletogenesis through targeting FoxO1 [J]. Journal of Bone & Mineral Research, 2012, 27 (8):1669-1679