

doi: 10.13241/j.cnki.pmb.2024.20.003

不同组织学染色方法在聚乳酸面部填充剂安全性和有效性临床前动物试验中的应用研究*

朱福余[#] 刘斌[#] 刘增祥 屈秋锦 褚祥宇
王焱 刘伟丽 马文倩 孙立魁 孙晓霞 刘成虎[△]

(山东省医疗器械和药品包装检验研究院 国家药品监督管理局生物材料器械安全性评价重点实验室 山东 济南 250101)

摘要 目的:探讨 HE 染色、Masson 染色、天狼猩红染色及免疫荧光染色 4 种不同组织学染色方法在聚乳酸面部填充剂类产品促进胶原再生动物试验研究中的应用价值。**方法:**选取动物试验研究获得的包埋有聚乳酸面部填充剂的组织标本为研究对象,分别进行组织学染色,显微镜下观察样品周边组织反应情况及 I 型、III 型胶原的再生情况,比较不同种类染色方法在评价动物试验研究胶原再生中的适用性。**结果:**HE 染色可用于浸润炎症细胞类型的鉴定、纤维化及囊腔形成、新生血管形成、脂肪浸润等评价;Masson 染色可用于胶原纤维沉积及分布的研究,但无法对胶原进行分型;天狼猩红染色可用于研究胶原新生情况,同时能够在偏振光显微镜下区分 I 型和 III 型胶原纤维;免疫荧光染色可特异性的分别标记显现出 I 型胶原和 III 型胶原,可用于对胶原纤维的分型。**结论:**结合多种不同染色方法可实现对组织内炎症细胞类型及数量、胶原沉积、新生血管形成、脂肪浸润、纤维化等组织形态学变化的研究,可用于医美类面部填充剂安全性和有效性动物试验研究。

关键词:动物试验研究;聚乳酸面部填充剂;组织学染色;胶原再生

中图分类号:R331 文献标识码:A 文章编号:1673-6273(2024)20-3818-05

Application of Different Histological Staining Methods in Preclinical Animal Trials of Polyactic Acid Facial Fillers*

ZHU Fu-yu[#], LIU Bin[#], LIU Zeng-xiang, QU Qiu-jin, CHU Xiang-yu,

WANG Yan, LIU Wei-li, MA Wen-qian, SUN Li-kui, SUN Xiao-xia, LIU Cheng-hu[△]

(Shandong Institute of Medical Device and Pharmaceutical Packaging Inspection, NMPA Key Laboratory for Safety Evaluation of Biomaterials and Medical Devices, J'nan, Shandong, 250101, China)

ABSTRACT Objective: To explore the application value of HE staining, Masson staining, Sirius red staining and immunofluorescence staining in the animal experimental study of polyactic acid facial fillers in promoting collagen regeneration. **Methods:** Tissue specimens embedded with polyactic acid facial fillers obtained from animal experiments were selected for histological staining, and the reaction of surrounding tissues and the regeneration of type I and III collagen were observed under microscope. The applicability of different staining methods in the evaluation of collagen regeneration in animal experiments was compared. **Results:** HE staining can be used for the identification of infiltrating inflammatory cells, fibrosis and cystic formation, neovascularization and fat infiltration. Masson staining can be used to study the deposition and distribution of collagen fibers, but it can not be used to classify collagen. Sirius red staining can be used to study collagen neovascularization and distinguish type I and type III collagen fibers under polarized light microscope. Immunofluorescence staining can be specifically labeled to show type I collagen and type III collagen respectively, which can be used for the classification of collagen fibers. **Conclusions:** Combined with different staining methods, the type and number of inflammatory cells, collagen deposition, neovascularization, fat infiltration, fibrosis and other histomorphological changes can be studied. it can be used in animal experimental study on the safety and efficacy of medical facial fillers.

Key words: Animal experimental research; Polyactic acid facial fillers; Histological staining; Collagen regeneration

Chinese Library Classification(CLC): R331 **Document code:** A

Article ID: 1673-6273(2024)20-3818-05

前言

传统的医美类产品仅具有物理填充作用,随着生物医学行

* 基金项目:国家重点研发计划项目(2022YFC2409805)

[#] 共同第一作者

作者简介:朱福余(1988-),男,硕士,中级工程师,主要研究方向:医疗器械生物学评价,E-mail: nmgzhufoyuy@163.com

刘斌(1975-),男,硕士,高级工程师,主要研究方向:医疗器械生物化学评价/药包材评价,E-mail: 31565389@qq.com

[△] 通讯作者:刘成虎(1979-),男,博士,高级工程师,主要研究方向:医疗器械生物学评价,E-mail: liuchenghu510@163.com

(收稿日期:2024-05-23 接受日期:2024-06-28)

业快速发展,以聚乳酸为代表的新型生物医用材料受到了广泛关注,因其具有良好的生物相容性及刺激胶原新生功能现已应用于医美领域^[1,2]。聚乳酸面部填充剂注射到人体皮肤组织内可刺激产生新的胶原进而起到填充抗皱的效果,其刺激产生的新生胶原主要为 I 型和 III 型胶原。I 型胶原蛋白粗大且抗张能力强,III 型胶原蛋白纤细且柔顺性好,I 型和 III 型胶原之间的平衡对于组织形态维持和创面愈合的结局具有很重要的作用^[3-6]。面部填充剂类产品植入机体会引起一定程度的组织增生,这对于填充效果保持是有益的,过于强烈的组织反应则会引起不良反应,甚至严重的并发症^[1,7-10]。

医疗器械安全性和有效性研究离不开动物试验,将动物试验研究结果外推至临床应用,其可信度主要取决于动物试验研究方法的合理性,组织病理学检查是极其重要的实验方法和手段,目前研究方法的不一致性使得无法直接比较不同种类器械产品的安全性和有效性^[11,12]。因而,研究建立标准统一的组织病理学染色方法是医疗器械及生物材料安全性评价工作的重要关键环节。试验研究将聚乳酸类面部填充剂植入动物体内,结合 HE 染色、Masson 染色、天狼猩红染色及免疫荧光染色 4 种不同组织学染色方法观察聚乳酸面部填充剂植入动物体的局部组织反应情况及其在体内的降解和促进 I 型和 III 型胶原再生情况,对聚乳酸类面部填充剂临床前动物试验安全性和有效性进行研究。

1 材料与方法

1.1 材料

1.1.1 组织标本 A 样品、B 样品为国内某公司提供的聚乳酸微球面部填充剂类医美产品,按照《医疗器械动物试验研究注册审查指导原则 第二部分:试验设计、实施质量保证(2021 年第 75 号)》进行产品安全性和有效性评价动物试验研究方案的设计与实施^[13]。试验研究将委托方提供的聚乳酸微球医美产品注射到新西兰兔皮下组织内,动物试验周期为 4 周、13 周、26 周,动物试验研究周期结束后获得了带有聚乳酸微球样品的组织标本。

1.1.2 主要试剂及仪器设备 主要试剂:Collagen I Monoclonal Antibody (COL-1) 及 Collagen III Monoclonal Antibody (FH-7A) 购自 Invitrogen;Hoechst33342 染色液购自 Beyotime;EDTA 抗原修复液(10×)、内源性过氧化物酶阻断液、抗体稀释液、DyLight 488-SABC 免疫组化染色试剂盒及 SABC-CY3 (POD)免疫组化染色试剂盒购自 Boster;二甲苯及无水乙醇购自国药集团化学试剂有限公司;石蜡购自美国赛默飞世尔科技公司;苏木素染液、伊红染液、改良 Masson 三色染色试剂盒及改良天狼猩红染色试剂盒购自 Solarbio。

主要仪器设备:BX53/DP73 型正置显微镜、BX63/DP74 型荧光显微镜(日本 Olympus);Tissue-Tek Prisma 6133-Glasg2 型自动组织染色封片工作站(日本樱花仪器公司);HM355S 型全自动切片机、Excelsior AS 型组织脱水机、Histostar 型自动组织包埋机(美国 Thermo)。

1.2 方法

1.2.1 组织固定 将上述组织标本置于 4%多聚甲醛固定液中固定 72 h,固定结束后流水冲洗至少 1 h。

1.2.2 组织切片制备 置脱水机依次浸入由低到高浓度梯度乙醇溶液、二甲苯、石蜡中脱水、透明、浸蜡,将浸蜡充分的标本包埋成蜡块,切片机进行组织切片,切片厚约 3-5 μm ,切片粘附于载玻片上,进行烤片。

1.2.3 组织切片脱蜡和水化 将烘烤充分的组织切片依次浸入二甲苯、从高到低浓度梯度乙醇溶液及自来水中进行脱蜡和水化处理。

1.2.4 组织切片染色 (1)HE 染色:水化后组织切片依次经苏木素染液 10 min,自来水洗 1 min,1%盐酸乙醇 3-20 s 分化,自来水中返蓝 15 min,伊红染液 5 min,水洗,梯度浓度乙醇脱水各 3 min、二甲苯 I、II 透明各 5 min,最后中性树胶封固。(2)Masson 染色:水化后组织切片入 Bouin 液,置于 37 $^{\circ}\text{C}$ 温箱内作用 2 h 进行,然后用流水冲洗至切片上的黄色消失,天青石蓝染液滴染 2~3 min。稍水洗,Mayer 苏木素染液滴染 2~3 min,稍水洗,然后用酸性乙醇分化液分化数秒,流水冲洗 10 min,丽春红品红染色液滴染 10 min,蒸馏水稍冲洗,磷酸铝溶液处理 10 min,滴加苯胺蓝染色液 5 min,弱酸溶液处理 2 min,用 95%乙醇快速脱水,无水乙醇脱水 3 次,每次 5~10 s,二甲苯 I、II、III 透明 3 次,每次 2 min,中性树胶封固,光学显微镜镜检观察。(3)天狼猩红染色:水化后组织切片滴加铁苏木素染色液染 10 min,蒸馏水洗 20 s 后自来水洗 10 min,天狼猩红染色液滴染 20 min,流水冲洗后梯度乙醇脱水、二甲苯透明后中性树胶封片。(4)胶原免疫荧光染色:水化后组织切片滴加 3% H_2O_2 室温孵育 10 min,PBS 清洗 5 min,3 次,EDTA 抗原修复液 100 $^{\circ}\text{C}$,20 min,冷却至室温,PBS 洗 3 次,滴加一抗,4 $^{\circ}\text{C}$ 过夜,PBS 洗 3 次,每次 5 min,滴加二抗,30 $^{\circ}\text{C}$ 孵育 30 min,PBS 洗 3 次,每次 5 min,滴加荧光素标记显色,经 Hoechst 33342 染色液 37 $^{\circ}\text{C}$ 孵育 30 min 染色,PBS 洗 3 次,每次 5 min,抗荧光淬灭封片剂封片。

2 结果

2.1 HE 染色结果

HE 染色观察,A 样品皮下植入 4 周、13 周,镜下观察可见大量聚乳酸微球颗粒样品,微球体积较前未见变化,微球周围均可见巨噬细胞和巨细胞浸润,皮下植入 26 周,镜下观察可见大量聚乳酸微球颗粒样品,微球体积较前略减小,圆球形样品变得不规则,微球样品周围可见巨噬细胞和巨细胞浸润。B 样品皮下植入 4 周、13 周、26 周,镜下观察可见大量微球颗粒样品,微球体积较前未见变化,微球样品仍为规则的圆球形,微球周围可见巨噬细胞和巨细胞浸润,见图 1。参照医疗器械生物学评价国家标准 GB/T16886.6-2022《医疗器械生物学评价 第 6 部分:植入后局部反应试验》进行组织学半定量记分^[14],A 样品 4 周、13 周、26 周组织反应等级均为轻度刺激,B 样品 4 周组织反应等级为无刺激或极轻微刺激,13 周、26 周组织反应等级均为轻度刺激,见图 2。

2.2 Masson 染色结果

Masson 染色显微镜下观察胶原纤维呈蓝色,镜下观察 A 样品、B 样品皮下植入 4 周,均可见蓝染的胶原纤维分布,分布在植入位点周边,微球样品颗粒间均未见胶原分布,A 样品皮下植入 13 周、26 周,镜下观察微球样品颗粒间可见蓝染的胶

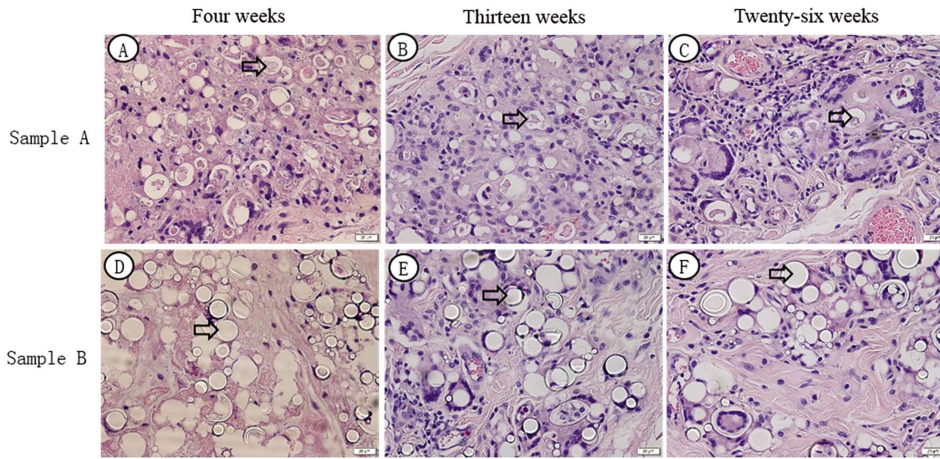


图 1 聚乳酸面部填充剂产品植入动物体后各试验周期产品降解及组织学结果,HE,×100

Fig. 1 Degradation and histological results of poly(lactic acid) facial filler products implanted in animal bodies during each experimental cycle, HE, ×100

Note: The arrow shows the sample of poly(lactic acid) microspheres implanted in the experimental study.

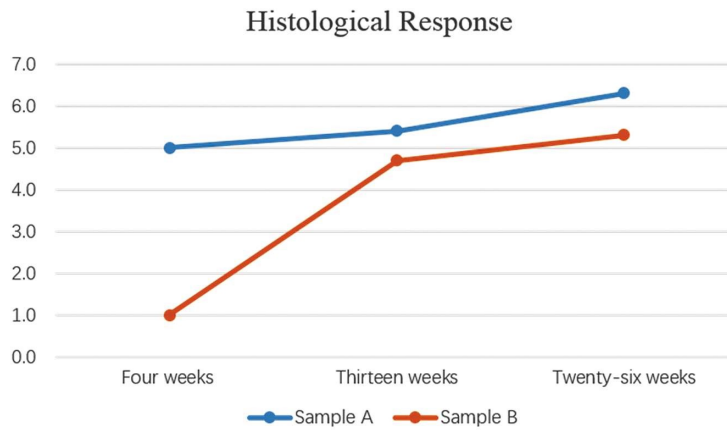


图 2 聚乳酸面部填充剂产品植入动物体后各试验周期组织学反应记分结果

Fig. 2 Histological response scoring results of poly(lactic acid) facial filler products implanted in animal bodies during each experimental cycle

原纤维分布,微球样品颗粒间胶原数量 26 周时较 13 周明显增多,B 样品皮下植入 13 周,胶原纤维主要分布在植入位点周边,微球样品颗粒间也可见少量胶原分布,皮下植入 26 周镜下观察微球样品颗粒间可见蓝染的胶原纤维分布,微球样品颗粒间胶原数量 26 周时较 13 周明显增多。

2.3 天狼猩红染色结果

天狼猩红染色偏振光显微镜下,I 型胶原纤维呈黄红色,III 型胶原纤维呈绿色,镜下观察 A 样品、B 样品皮下植入 4 周植

入位点周边可见少量呈黄红色的 I 型胶原纤维和极少量呈绿色的 III 型胶原纤维,胶原纤维以植入点周边分布为主,微球样品颗粒间未见胶原分布,黄红色的 I 型胶原纤维占多数,A 样品、B 样品皮下植入 13 周、26 周微球样品颗粒间可见少量呈黄红色的 I 型胶原纤维和少量呈绿色的 III 型胶原纤维,26 周时微球样品颗粒间胶原纤维数量较 13 周时增多,绿色的 III 型胶原纤维占多数。

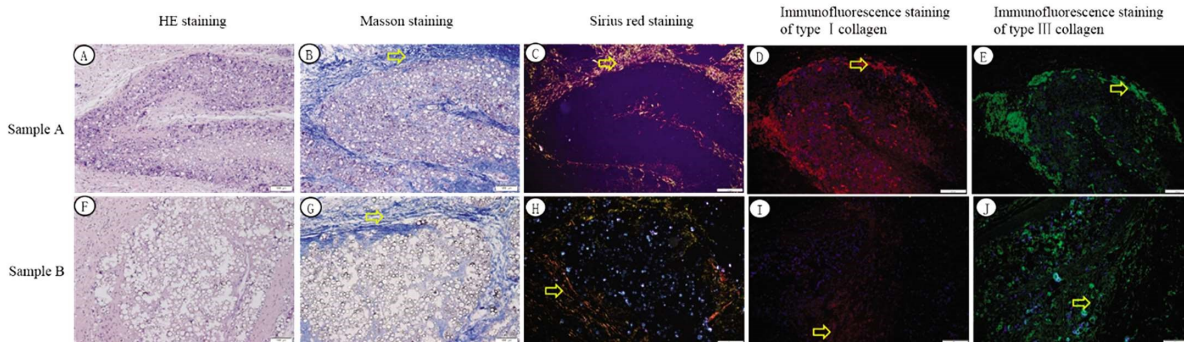
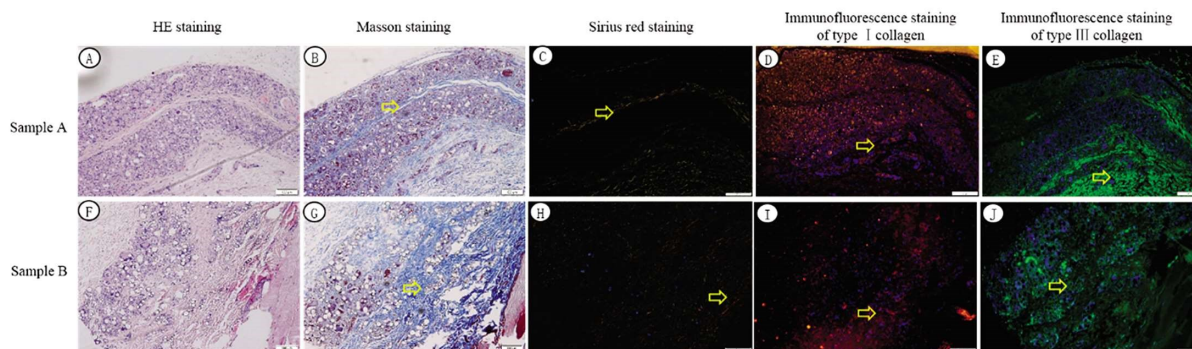


图 3 聚乳酸面部填充剂产品植入后 4 周组织病理染色结果,×100

Fig. 3 Four weeks tissue pathological staining results of poly(lactic acid) facial filler products implanted, ×100

Note: The arrow indicates positive expression of collagen.

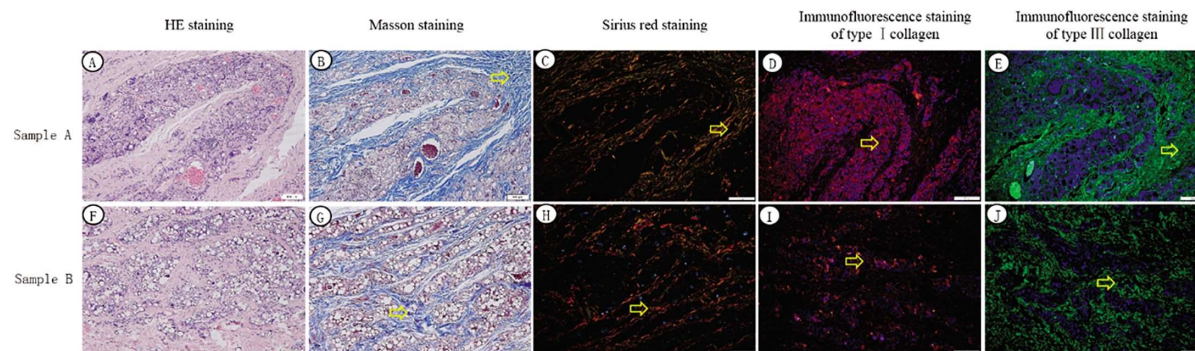
图4 聚乳酸面部填充剂产品植入后13周组织病理染色结果, $\times 100$ Fig. 4 Thirteen weeks tissue pathological staining results of poly(lactic acid) facial filler products implanted, $\times 100$

Note: The arrow indicates positive expression of collagen.

2.4 I型胶原和III型胶原免疫荧光染色结果

免疫荧光染色I型胶原阳性表达为红色,III型胶原阳性表达为绿色,蓝染的为胞核。荧光显微镜下观察结果显示A样品、B样品皮下植入4周,胶原阳性表达主要分布在植入点周

边,以I型胶原为主,A样品、B样品皮下植入13周微球样品颗粒间均可见胶原纤维的阳性表达,以I型胶原为主,A样品、B样品皮下植入26周微球样品颗粒间均可见胶原纤维的阳性表达,以III型胶原为主。

图5 聚乳酸面部填充剂产品植入后26周组织病理染色结果, $\times 100$ Fig. 5 Twenty-six weeks tissue pathological staining results of poly(lactic acid) facial filler products implanted, $\times 100$

Note: The arrow indicates positive expression of collagen.

3 讨论

试验研究采用HE染色方法对聚乳酸面部填充剂新西兰兔皮下组织进行染色,实现了对植入部位组织坏死、新生血管形成、脂肪浸润、炎性细胞浸润及产品体内降解的观察,同时按照GB/T16886.6-2022《医疗器械生物学评价第6部分植入后局部反应试验》组织学评价系统在HE染色水平下对聚乳酸面部填充剂植入部位组织反应进行了半定量记分,对产品植入动物体后不同试验周期的局部组织反应情况进行了纵向比较^[14,15]。Masson染色可将胶原纤维染成蓝色,细胞质、肌纤维和红细胞呈红色,细胞核呈蓝色,可较好地显示出胶原纤维的沉积和分布位置,可用于研究胶原纤维新生情况,但经Masson染色无法对胶原进行分型^[16-18]。试验研究采用天狼猩红染色观察聚乳酸微球植入新西兰兔皮下组织I型和III型胶原分布情况,偏振光下可见胶原着色颜色鲜明,对比度清晰,可以清晰分辨出直径较粗大呈黄红色的I型胶原,较纤细呈绿色的III型胶原,天狼猩红染色法可在偏振光下将I型和III型胶原在同一张切片上以不同的颜色显示出来,对比度效果良好,有利于胶原纤维的图像识别,且染色方法简单、专一性强,可客观的显示胶原的

分布情况,可用于胶原纤维的分布及含量变化的研究^[19-21]。试验研究采用免疫荧光组织化学法分别标记聚乳酸面部填充剂样品植入部位I型胶原和III型胶原,研究发现该标记方法可对胶原纤维的表达进行分型,可在荧光显微镜下清晰地显现I型和III型胶原的形态,可对I型和III型胶原沉积进行定位^[22,23]。

目前,用于组织胶原的检测除了试验研究的组织化学染色方法,还有高效液相色谱法、紫外分光光度法和羟脯氨酸比色法等化学分析检测方法,但组织化学染色方法在动物试验研究中更为常见^[24,25]。有文献报道,M2型巨噬细胞参与组织修复和再生,在组织重塑方面发挥重要作用,利用免疫组织化学法检测M2型巨噬细胞表面标志物CD206等标志物的表达量,也可作为聚乳酸面部填充剂促进胶原再生功效的指标^[26,27]。组织工程构建的皮肤衰老模型为研究皮肤衰老和相关疾病的分子机制提供实验基础,衰老模型同样适用聚乳酸面部填充剂促进胶原再生功效性的考察^[28]。同时,动物试验研究周期结束后切除植入部位组织标本结合透射电子显微镜(TEM)技术可对胶原纤维超微结构和排列情况进行研究^[29]。

HE染色、Masson染色、天狼猩红染色及免疫组织化学染色用于聚乳酸面部填充剂安全性和有效性动物试验可实现对

炎症反应刺激等级、胶原沉积和胶原分型等组织形态学观察。在衰老模型上组织病理学染色方法结合分子病理检测手段可更加全面对聚乳酸面部填充剂临床前动物试验功效性考察。

参考文献(References)

- [1] 刘文博, 张旭, 赵鹏, 等. 可吸收聚酯类注射填充剂概况及性能评价考量[J]. 实用皮肤病学杂志, 2022, 15(4): 243-247.
- [2] 张译心, 罗倩, 梁瀚文, 等. 注射用聚左旋乳酸微球体内可促胶原再生[J]. 中国组织工程研究, 2022, 26(34): 5448-5453.
- [3] 龚亚辉, 王舒. 新型生物医用材料聚乳酸产业及植入应用现状研究[J]. 当代化工研究, 2024, (06): 24-26.
- [4] 王婧, 崔反东. 聚乳酸的合成及应用研究[J]. 江西化工, 2023, 39(4): 5-8.
- [5] 黄乃艳, 贾康, 刘红梅, 等. 基于聚己内酯微球的胶原刺激填充剂的基础及临床研究进展[J]. 中国美容医学, 2023, 32(10): 201-205.
- [6] 顾馨, 许宇佼, 孙家锐, 等. 成纤维细胞激活在组织纤维化、自身免疫病和肿瘤中作用的研究进展 [J]. 中国药理学与毒理学杂志, 2024, 38(3): 200-210.
- [7] 毕雪婵, 吴艳. 真皮注射交联透明质酸的抗衰老机制 [J]. 临床皮肤科杂志, 2022, 51(8): 498-500.
- [8] 曾行, 王涵, 何牧野, 等. 皮肤修复材料有效性评价方法研究进展[J]. 组织工程与重建外科, 2021, 17(5): 437-441.
- [9] 白爽, 夏志宽, 敖俊红, 等. 胶原蛋白与皮肤创伤修复 [J]. 实用皮肤病学杂志, 2022, 15(5): 296-298.
- [10] 赵鹏, 史新立, 刘文博, 等. 注射填充物产品的安全性和有效性[J]. 实用皮肤病学杂志, 2021, 14(3): 167-170.
- [11] 李天任, 邵安良, 魏利娜, 等. 医疗器械临床前动物试验研究的考虑要点[J]. 中国药事, 2019, 33(10): 1121-1128.
- [12] 曹德兰, 向健, 杨立峰, 等. 医疗器械 / 医用材料动物实验研究[J]. 中国医疗器械杂志, 2019, 43(1): 58-62.
- [13] 国家药品监督管理局. 《医疗器械动物试验研究注册审查指导原则第二部分 试验设计、实施质量保证》(2021年第75号). URL <httpswww.nmpa.gov.cn/yqylqxlggtg20210927153130147.html>.
- [14] 国家市场监督管理总局, 国家标准化管理委员会. GB/T16886. 6-2022 医疗器械生物学评价 第 6 部分: 植入后局部反应试验[S]. 北京: 中国标准出版社, 2022.
- [15] 聂卫, 刘伟伟, 刘大卫, 等. 不同交联透明质酸复合凝胶在体内的宿主反应及基质金属蛋白酶 9 表达 [J]. 中国组织工程研究, 2020, 24(10): 1557-1562.
- [16] 黄利, 李利民. 利用 Masson 染色方法原位标识凋亡肝细胞效果观察[J]. 中药药理与临床, 2023, 39(10): 74-77.
- [17] 潘恋恋, 薛先亚, 韩泉, 等. H 离子对 Masson 染色影响的机制探究与改进方法[J]. 诊断病理学杂志, 2023, 30(12): 1145-1146.
- [18] 谢文林, 唐翠兰, 连家燕. 纤维蛋白的两种特殊染色效果比较[J]. 中国组织化学与细胞化学杂志, 2023, 32(5): 507-509.
- [19] 孙炎, 苟继周, 李晓星, 等. Gomori 网染套染天狼猩红染色在肝活检中的应用[J]. 临床与实验病理学杂志, 2023, 39(1): 115-117.
- [20] 刘彤, 郑兴锋, 李海航, 等. 重组人III型胶原蛋白水凝胶对猪全层皮肤缺损创面修复的影响[J]. 中华损伤与修复杂志(电子版), 2019, 14(2): 97-102.
- [21] 陈醒, 毛乐乐, 周应芳, 等. 三种胶原纤维染色法评价宫腔粘连的比较[J]. 中国比较医学杂志, 2018, 28(5): 34-38.
- [22] 朱晓琳, 尚宇. 全自动免疫组织化学染色技术的应用效果分析[J]. 中国医药指南, 2022, 20(34): 17-20.
- [23] 陈学士, 褚俊, 杨利军. 免疫组织化学及特殊染色技术在法医损伤病理学鉴定中的应用[J]. 法医学杂志, 2021, 37(5): 666-672.
- [24] 张扬, 陈毅, 高建萍, 等. 猪小肠黏膜下层脱细胞基质中 I、III 型胶原检测方法研究[J]. 生物学杂志, 2020, 37(5): 108-111.
- [25] 袁野, 李佳林. 胶原蛋白检测方法研究进展 [J]. 明胶科学与技术, 2014, 34(4): 175-179.
- [26] 王伟, 姜成, 黄春明, 等. 巨噬细胞极化在椎间盘退变的作用研究现状[J]. 中国矫形外科杂志, 2024, 32(8): 715-720.
- [27] 王醇怡, 刘建辉, 周建庆. M2 型巨噬细胞在冠心病病态形成中的作用及研究进展[J]. 现代实用医学, 2024, 36(4): 557-560.
- [28] 玉冰倩, 夏芸. 皮肤衰老体外模型构建的组织工程策略研究进展 [J]. 中国美容整形外科杂志, 2023, 34(8): 502-505.
- [29] 周飞飞. 光响应型组织黏附性水凝胶用于软组织修复再生的研究 [D]. 浙江大学, 2020.

(上接第 3808 页)

- [38] HATTING M, RINES A K, LUO C, et al. Adipose Tissue CLK2 Promotes Energy Expenditure during High-Fat Diet Intermittent Fasting[J]. Cell Metab, 2017, 25(2): 428-437.
- [39] TABATA M, RODGERS J T, HALL J A, et al. Cdc2-like kinase 2 suppresses hepatic fatty acid oxidation and ketogenesis through disruption of the PGC-1 α and MED1 complex[J]. Diabetes, 2014, 63(5): 1519-1532.
- [40] SHEARER A M, WANG Y, FLETCHER E K, et al. PAR2 promotes impaired glucose uptake and insulin resistance in NAFLD through GLUT2 and Akt interference[J]. Hepatology, 2022, 76(6): 1778-1793.
- [41] JIMÉNEZ-CHAVEZ A, MORALES-RUBIO R, SANCHEZ-GASCA E, et al. Subchronic co-exposure to particulate matter and fructose-rich-diet induces insulin resistance in male Sprague Dawley rats[J]. Environ Toxicol Pharmacol, 2023, 100: 104115.